DR FRANTIŠEK PATOČKA
DR VÁCLAV ŠEBEK

RANNÁ A PUERPERÁLNÍ DIFTERIE

Zvláštní otisk
z ČASOPISU LÉKAŘŮ ČESKÝCH
83 : 1, 1944

V PRAZE 1944

NÁKLADEM SPOLKU ČESKÝCH LÉKAŘŮ V PRAZE
TISKEM DR ED. GRÉGRA A SYNA V PRAZE

Zvláštní otisk z Časopisů lékařů českých 83: 1, 1944.

Ranná a puerperální difterie.

Dr FRANTIŠEK PATOČKA, dr. VÁCLAV ŠEBEK.

Z gynekologického oddělení prof. dr. K. Klause a z bakteriologické stanice dr. Patočky ve Všeobecné nemocnici.

Löfflerův objev corynebacteria diphtheriae a Rouxem podaný průkaz difterického toxinu, jakožto prvého známého bakteriálního exotoxinu vůbec, náleží do prvého období vědecké bakteriologie. Od těchto dvou základních nálezů uplynulo více než 55 let, ve kterých byla věnována bakteriu Löfflerovu zvláštní pozornost, takže se zdálo, že byly do hloubky poznány nejenom podrobnosti biologických charakterů corynebacteria diphtheriae, nýbrž byla s úspěchem osvětlena také pathogenesa difterického onemocnění i jeho therapie a epidemiologie. Přehlédneme-li však kriticky soubor dnešního vědění o této otázce, musíme i nyní ještě přiznati, že ačkoliv Behringovo antidifterické serum (zejména v moderní koncentrované formě) a Ramonův anatoxin (opět v novějších modifikacích) potlačily nebezpečí difterické infekce značnou měrou, a třebaže novější studie o typech difterického bacila umožnily nahlédnouti do jeho biologie způsobem dříve netušeným, přece zůstává v problému lidské difterie mnoho záhad.

V první řadě mezi ně patří léčebné neúspěchy při zhoubných formách difterie a zvláště u její formy mimotonsilární, na př. při difterii kožní, která

*) Částečně předneseno ve Spolku čes. lékařů v listopadu 1942.

i přes intensivní léčbu končí za velkých útrap nemocného velmi často smrtelně.

Nedořešena (alespoň v praxi) zůstává i epidemiologie difterických nákaz, neboť ještě stále není shody, zda nutno aktivně imunisovati pokud možno všechny děti proti difterii, nebo jen vyhledávati a oddělovati bacilonosiče z dětského kolektiva.

Pokládáme za pokrok, že se v duchu moderní hygieny stále více provádí prvý zásah, jehož krásný úspěch u nás statisticky prokázali na dobře pozorovaném materiálu Raška a Wagner. Ovšem ani druhá možnost neztrácí na svém významu, i když se zde setkáváme s jedním z nejtrapnějších neúspěchů v komplexu difterických problémů, t. j. s téměř absolutní nemožností rychle odstraniti bacilonosičství jednoduchým a krátkodobým léčebným výkonem.

Podobně není dosud zodpověděn i vysoce zajímavý problém pathogenesy difterického onemocnění, řešený experimentálně, pathologicko-anatomicky a částečně také klinicky. Diskusi o tom, zda je difterické onemocnění pouze chorobou lokální s následnou intoxikací organismu, či snad běží alespoň v některých případech o chorobu částečně septickou se vzdálenými orgánovými metastasami, zahájil Madsen a na jejím experimentálním řešení má vynikající podíl Gins: u nás krásný příspěvek, ověřený pečlivě nekropticky, podal Václav Jedlička.

Pro bakteriologa-diagnostika je nejdůležitější spolehlivé rozřešení otázky rychlého a exaktního průkazu corynebacteria diphtheriae, jejž by bylo možno provésti na stech kusů pravidelně zasílaných tamponů v nejkratší době, tak jak toho novodobá epidemiologická šetření vyžadují; toto však zatím rovněž s absolutní jistotou nebylo podáno. Starší kultivační methody (zejména Löfflerovo serum) umožňovaly diagnosu rychlou a poměrně spolehlivou, ale pouze u jednotlivých případů; ne-

hodily se však vůbec pro zpracování obrovské masy materiálu, jakou dnes musíme v nejkratším čase zvládnouti. Proto byla námi všemi uvítána s nadšením Claubergova půda, která jakožto elektivní a diagnostická současně, umožňuje u velké části případů zkušenému laboratornímu pracovníku diagnosu difterického corynebacteria prima vista, takže je nutno sáhnouti k bližší identifikaci zárodku buď preparátem, nebo dokonce podrobným studiem biologických vlastností vypěstovaného corynebacteria pouze v případech výjimečných a pochybných.

Dosti značná nevýhoda Claubergovy půdy byla patrna hned z počátku. Ukázalo se, že mnohé kmeny corynebacteria diphtheriae (zejména u tamponů zaslaných na větší dálku) vyrůstají poměrně pomalu, takže je lze s jistotou odečítati nejdříve po 48 kultivačních hodinách, někdy až po třech dnech. Pravidelným srovnáváním se současně naočkovanou agarovou plotnou s krví jsme pak nadto opětovně s naprostou bezpečností zjistili, že některé kmeny Löfflerova bacila na původní modifikaci Claubergovy půdy vůbec nevyrůstají. Toto nesporné minus telluritové půdy je možno do značné míry vyrovnati přidáním rozpuštěného cystinu. Nejsme si však zcela jisti, zda je tím nebezpečí negativní diagnosy, vyvolané buď velmi pomalým, nebo absolutně nedostatečným vzrůstem zcela zažehnáno.

Nové modifikace tohoto kultivačního prostředí, zejména t. zv. Clauberg III. a jiné půdy, které jsou ještě komplikovanější, ale stále vycházejí z původního Claubergova principu (u nás půda Škovránkova), přidáním glykosy a barevných indikátorů zvýšily bezpečnost diagnostiky difterie do takové míry, že se telluritová plotna stala a dlouho zůstane jednou z nejpoužívanějších půd v bakteriologické laboratoři vůbec. Pro zkušené diagnostiky, kteří měli příležitost delší dobu studovat na Gundel-

Tietzových plotnách charakteristickou formu kolonií typu gravis, intermedius a mitis, má Clauberg ještě tu výhodu, že i na něm mohou s určitou reservou ve více než 50% positivních kultur prováděti tuto typisaci; zejména lze poměrně spolehlivě určiti charakteristický typus gravis a intermedius.

Exaktnost diagnosy difterického bacila z Claubergových ploten byla za normálních poměrů velmi vydatně podporována orientačním průkazem toxicity intrakutánní zkouškou na morčeti. Bohužel; této možnosti experimentálního zhodnocení kultury na Claubergu rychle ubývá, neboť chov morčat poklesl a množství difterických kmenů, jež by vyžadovaly průkazu toxicity, nesmírně stouplo.

Tak asi vyhlížejí výhody i nevýhody kultivačního průkazu difterického bacila na Claubergově půdě při naočkování materiálu z tonsil a nosohltanu. V daleko větších rozpacích se ocítáme tam, kde kultivujeme na Claubergovu půdu materiál odebraný z hnisavých sekretů při otitidách, při nekrotických afekcích kožních, vzácně při urethritidách, ulcerativních procesech střevních, a co je zvláště důležité, při nejrůznějších afekcích zevního, méně často i vnitřního ženského genitálu. Zde nám Claubergova půda v jakékoliv modifikaci nejenom přestává býti bezpečným vodítkem, nýbrž často nás přivádí do diagnostických nesnází, ba dokonce i na scestí, takže pod vlivem této nejistoty pohlížíme poslední dobou často kriticky i na některé své nálezy nosohltanové, o jejichž exaktnosti jsme dříve ani okamžik nepochybovali.

Velmi pravděpodobně jsou naše rozpaky zvyšovány okolností, která je patrně přechodného rázu a zaviněná epidemiologicky abnormálními poměry, že totiž corynebacterium Löfflerovo se stalo poslední léta mikrobem mnohem rozšířenějším, a to nejen na sliznici lidského nosohltanu, nýbrž i na

celém povrchu lidského těla, nežli jsme mohli vůbec kdy připustiti.

Zkušenost řady autorů i naše vlastní, sebraná na velikém materiálu asi z posledních 7 let, ukázala, že ve všech posledně uvedených případech lze zhusta vypěstovati na Claubergově půdě zárodky, které jsou někdy k nerozeznání podobné skutečným difterickým bacilům, a to jak kultivačně, tak i mikroskopicky, ba i tvorbou Ernst-Babetových tělísek. Při subkutánní aplikaci morčeti však zvíře nikdy neusmrcují; při intrakutánní aplikaci nevyvolávají v místě vpichu nekrosy, někdy však lehce zánětlivou reakci. Při bedlivém zkoušení biologických vlastností těchto zárodků se ukázalo, že zkvašují glykosu dobře jako difterie skutečná, stejně jako tato jsou fakultativními anaerobionty, podobně jako pravá difterie neštěpí močoviny, ale na rozdíl od ní vzácně haemolysují, zřídka, a to jen velmi slabě, zkvašují škrob (podobně jako typus intermedius pravé difterie), ale vždy mohutně zkvašují sacharosu, tvoříce z ní značná kvanta kyselin. Jak se zdá, věnuje se tomuto corynebacteriu v novější době opět zvýšená pozornost zejména v německé literatuře (Hölzl a Hauptmann, Burtscher), a to zcela právem, neboť shodně s naší zkušeností mohou býti zaměněny při rychlém odečítání z Claubergovy plotny se skutečnou difterií. To je snad o něco méně na závadu při podezření na difterii kožní, vaginální, konjuktivální či při otitidách, neboť zde je vypěstovaný mikrob rozebírán zvláště bedlivě, jako spíše tehdy, když jde o rychlou diagnostiku nosičství, zvláště z dětské nosní sliznice, neboť i na této byla pseudodifterie kvasící sacharosu poměrně často nalezena.

Je přirozeno, že při tak značné podrobnosti skutečného difterického bacila (zejména typus gravis) a tohoto mikroba, který byl označován starými autory patrně jako corynebacterium cutis, nověj-

šími pak hyperacidní pseudo- nebo paradifterie, bylo uvažováno i o tom, zda tento netoxický hyperacidní mikrob se snad za jistých okolností nemůže měniti v toxickou difterii, či zda snad nevzniká z ní postupnou degradací. Je celkem pochopitelné, že žádný z obou pochodů nemohl býti s jistotou prokázán. K vyjasnění této otázky samozřejmě nepřispívá ani to, že i v novější době byly s určitostí diagnostikovány toxické formy difterického bacila, které sacharosu zkvašují, byť i pravidelně slaběji nežli hyperacidní pseudodifterie.

Právě proto, že jsme se při méně obvyklých formách difterického onemocnění, které níže popisujeme, setkali dvakrát se zárodky tímto způsobem atypickými, které byly zdánlivě na přechodu mezi skutečnou difterií a hyperacidní pseudodifterií, přesto však vyvolávaly onemocnění naprosto charakteristická (v jednom případě velmi těžké), je naše práce věnována nejenom nedořešenému problému therapie méně obvyklých forem difterického onemocnění, nýbrž i těmto nejasným kapitolám biologie a diagnostiky corynebacteria Löfflerova.

Náš prvý případ se týkal difterie kožní, a to její nejtěžší formy nekroticko-flegmonosní. U kožní formy difterie je známo tolik variant projevů a přechodů mezi jednotlivými klinickými skupinami choroby, že podle Matrase je lépe mluviti pouze o formě povrchní a hluboké. Povrchní projevy mají charakter ekzematoidní až impetiginosní, jsou lokalisovány nejčastěji v kožních rýhách, a to hlavně u dětí, které před tím prodělaly tonsilární difterii. Probíhají chronicky, ale benigně, jen zřídka kdy porušují celkový stav nemocného. Hluboké formy začínají obvykle jako ostře ohraničený difterický vřed, pod jehož špekovitě vyhlížející spodinou se vyvíjí nekrosa. Toto onemocnění se vyvíjí již za horeček a alterace celkového stavu nemocného, jeho průběh bývá velmi zdlouhavý, ale ve většině pří-

padů také benigní. Vzácněji se může difterický vřed (zejména u lidí oslabených) rozšířiti do hloubky i do plochy a vyvinouti se tak v těžkou flegmonosní či gangrenosní formu, která po dlouhém průběhu a těžkém utrpení pacientově většinou končívá smrtelně.

Takový těžký průběh primární kožní difterie je na štěstí (s výjimkou válečných poranění) událostí velmi vzácnou. U nás přibližně asi v posledních desíti letech byly popsány takové případy jednak v práci Sutorysové a Vahaly, jednak v práci Jedličkově a Horníčkově. Jak je u tohoto typu kožní difterie pravidlem, skončily oba letálně. Náš případ — snad stejně těžký — se podařilo vyhojiti, ač zůstal po dlouhou dobu před tím, než jsme se ho ujali, bez správné diagnosy. Při tom se nám po dlouhém therapeutickém tápání podařilo do léčby vnésti systém, který byl korunován úspěchem, takže věříme, že může býti bezpečným vodítkem i ve všech podobných případech.

Šlo o 26letou paní (P., č. pr. 28.143/40), která byla již po druhé v klinickém ošetření pro chronicky probíhající zánětlivé tumory adnex a pro pravostrannou inguinální píštěl, zbylou po incisi lymfadenitidy. Ježto konservativní léčba nevedla k cíli, byla nemocná 11. XII. prof. Pazourkem operována. Hnis vytékající z píštěle byl před operací vyšetřen, ale zjištěno v něm pouze bacterium coli. Kultivační průkaz BK zůstal negativní, stejně jako gonoreakce, BWR a intrakutánní Freyova reakce na inguinální lymfogranulom. Cystoskopicky byl zjištěn nad ústím levého močovodu drobný otvor, kterým se z pyosalpingu vyprazdňoval do měchýře hnis. Celkový stav výživy nemocné byl dobrý. Operační diagnosa zněla: Status post incisionem regionis ing. lat. dextri, fistula ing., pyosalpinx bill., degeneratio cyst. ovarii lat. utriusque, adhaesiones coeci cum fistula ad pyosalpingem. Operace: Lysis

adhaesionum, adnexotomia bilat., resectio intestini coeci et illei (sutura end to end, drain).

Průběh po operaci byl hned od počátku horečnatý (teplota byla třetí den 39,4 a z drénovaného otvoru vytékal hojný hnis). Čtrnáctý den se rozestoupila kožní rána, načež teplota přechodně silně poklesla. Bakteriologické vyšetření hnisu nepřineslo ani tentokráte nic nového. Bylo opět nalezeno bacterium coli a v menším množství enterococcus, tedy banální střevní flora. Celková i místní léčba se řídila obvyklými zásadami. Rána byla vyplachována fysiologickým roztokem, rivanolem, peroxydem vodíku, natírána pyoktaninem, Chlumského roztokem, perubalzámem a ozařována horským sluncem. Její okraje byly chráněny zinkovou nebo Schmiedenovou pastou. Vnitřně podáván A a D vitamin i calcedral. Od 20. dne byla bez účinku zkoušena léčba injekcemi polangenu, omnadinu, C vitaminu a calcia, stejně i autohaemotherapie. Spodina široké zející rány počala v této době náhle nekrotisovat a na kožních okrajích se objevil silně zanícený rudý lem. Stav nemocné se zřetelně zhoršil. V dalším průběhu projevil nekrotický proces v ráně neobyčejně rychlou tendenci k šíření do plochy i do hloubky, takže jsme brzy stáli před obrazem dosud nevídaným. Konsiliáři interní, chirurgičtí i dermatolog si nevěděli rady, stejně jako nikdo z nás. Krevní obraz neobsahoval nic abnormálního, kromě toxických granulací v neutrofilech a ani opětovné bakteriologické zkoušky sekretu zaslaného k vyšetření nepřinesly objasnění malignity procesu. Opětovanou krevní transfusí se sice podařilo přechodně zlepšiti celkový obraz choroby, ale pouze na několik dní.

V této době, t. j. 11 neděl po operaci, předal přednosta oddělení prof. Klaus jednomu z nás další léčení pacientky, aby tak byla péče o nemocnou, jejíž stav byl tehdy již velmi zlý, účelně soustře-

Ranná a puerperální difterie.

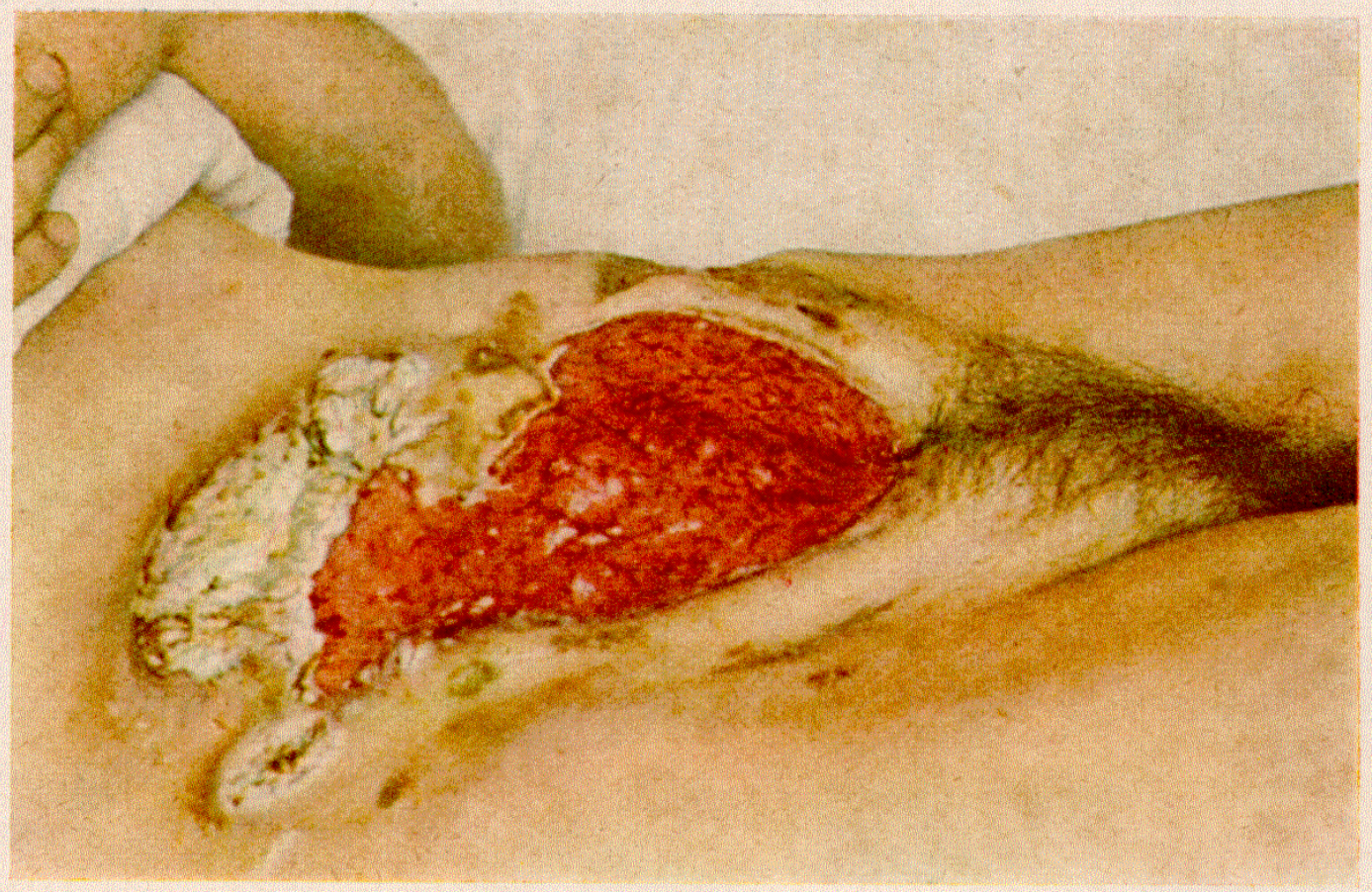

Obr. 1.

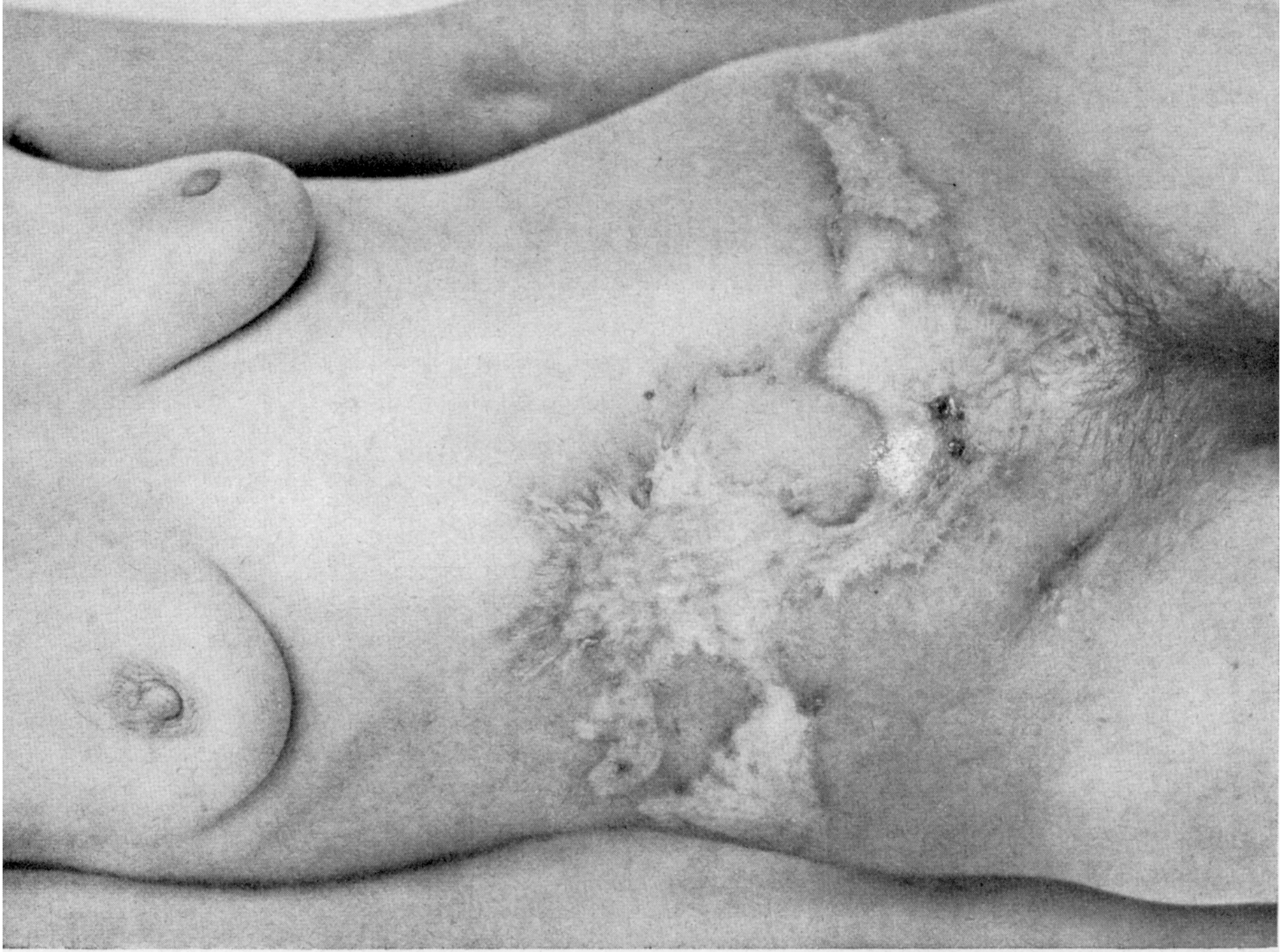

Obr. 2.

děna. Teplota v této době kolísala kolem 38° a pouze ráno se blížila k normálu. Pulsová frekvence však činila stále 110—130 pulsů za minutu, při čemž nemocná působila dojmem těžkého vysílení a zchvácenosti.

Vzhled široce rozestouplé rány (viz obr. 1) byl hned od počátku nápadný. Svým vzhledem nepřipomínal nic, co obvykle vídáme u komplikovaných laparotomických ran. Ve středu podbřišku nad hrmou bylo lze viděti ještě otvor po původním drénu, který se rychle zaplňoval svěžími granulacemi. Celou pravou polovinu podbřišku zaujímal rozsáhlý plošný vřed, laločnatě se šířící do okolí až k střední čáře, kde nepřesahoval nalevo původní řez; avšak i zde, na levé straně podbřišku za můstkem neporušené kůže, širokým asi 2 cm, nalézal se jiný, menší vřed velikosti asi mužské dlaně a stejného charakteru jako vpravo. Kožní okraje vředu byly navalité, zvednuté místy až 1½ cm nad okolí a dosti dobře v okrouhlých liniích vyříznuté. Rudý zanícený lem zasahoval do okolní kůže,*) na níž tu a tam seděly pustule velikosti hrachu až bobu. Při zatlačení na zvednuté okraje vředu vytékalo zpod nich hodně hustého hnisu. Střed vředu a partie medialní byly pokryty vysokými granulacemi, avšak k periferii a to zejména laterálně a proximálně pokrývala se vředovitá plocha čím dále, tím více šedo nebo zelenobílými pablánovitými hmotami špekovitého vzezření, které se v největší míře kupily právě kolem navalitých kožních okrajů. I šetrný dotyk rány způsoboval nemocné nápadně silné bolesti. Tento nevídaný vzhled rány, pro který máme v experimentu na zvířeti pouze jediné analogon, a to infekci morčete bacilem histolyticem (rozpuštění podkožního vaziva se tu děje

*) Zarudnutí okrajů rány se nepodařilo na barevné fotografii dosti markantně zachytiti, ač jinak poskytuje věrný obraz chorobné plochy.

nejprve pod koží, která teprve druhotně odpadá v rozsahu místa infekce, při čemž demarkace je poměrně ostrá a bez špekovitých okrajů rány, i když se jí obnažují veliké plochy svaloviny), nás přiměl k tomu, že jsme založili přímo u lože nemocné novou serii kultur, a to jak za podmínek aerobních, tak i anaerobních.

Rozdíl proti dřívějším způsobům bakteriologického vyšetření nespočíval však tentokrát pouze v okamžitém přenesení materiálu na kultivační půdu, nýbrž také v tom, že dříve byl k vyšetření posílán buďto pouze hnis nebo volnější nekrotické partie ze středu, kdežto u lůžka nemocného kultivováno přímo z okrajů rány v místě nejčerstvějším, t. j. tam, kde vřed pokračoval do okolí. Anaerobní kultivace ani přímo, ani po pomnožení neprokázala žádných pathogenních anaerobiontů. Na krevních plotnách inkubovaných aerobně vyrostly během 48 hodin pouze kolonie bact. coli, gammastreptokoka a enterokoka; teprve třetí den se staly patrnými také dosti hojné, bělavě nažloutlé kolonie matného lesku, které již svým vzezřením budily podezření na corynebacterium diphtheriae. Skutečně také preparát z kolonií ukázal přítomnost charakteristických gramlabilních corynebacterií, ve kterých speciálním barvením prokázána četná granula.

Tímto nálezem, který byl pro nás do jisté míry překvapením, byla ihned objasněna malignita a nesmírná bolestivost procesu, vysvětleny celkové příznaky svědčící o intoxikaci a také objasněn neúspěch dosavadní therapie. Další léčení pak samozřejmě dostalo zcela nový směr, a to přísně specifický, který však přinesl úspěch až po delší době a teprve tehdy, když se nám do léčby podařilo vnésti systém, který níže podrobněji popisujeme.

Epidemiologii difterické infekce se nám nepodařilo objasniti. Zprvu jsme byli nakloněni věřiti

tomu, že šlo o infekci druhotnou — exogenní, při čemž jsme uvažovali o tom, že se nákaza dostala do rány při některém z prvých převazů z náhodného nosiče, jímž by byl buď některý lékař, nebo někdo z ošetřujícího personálu. Tuto domněnku se nám nepodařilo potvrdit, neboť vyšetření ošetřovatelek i lékařů, kteří byli v poslední době kolem nemocné, na přítomnost Löfflerova bacila v nose nebo tonsilách, i vyšetření nosohltanu samotné pacientky bylo negativní. Nelze ovšem zapomínati na to, že doba kolem 10 neděl je dostatečně dlouhá k tomu, aby příležitostný nosič byl již mezi tím spontánně asanován. V novější době, upozorněni studiem dvou dalších v této práci publikovaných případů, nezamítáme ani domněnku pronesenou prof. Pazourkem, který uvažoval o možnosti infekce kůže ze samotné operační rány.

Zvláštní pozornost věnována studiu biologických vlastností vypěstovaného corynebacteria,*) zejména určení typu a stupně toxicity. Určení typu jsme prováděli na Gundel-Tietzových plotnách, které se nám již dříve co nejlépe osvědčily. Po několikerém rozočkování se nám původně jednotné kolonie rozštěpily na typy dva, z nichž jeden, méně charakteristický a v daleko menším množství přítomný, odpovídal zhruba difterii typus intermedius, druhý, přítomný v mnohem větším kvantu a velmi charakteristický, odpovídal Löfflerovu bacilu typus gravis. Typus intermedius fermentoval jako naprosto normální difterie, byl ale sotva znatelně toxický. Jelikož se nám však již při opětovaných kulturách z pacientky u nově isolovaných kmenů rozštěpení nepodařilo, věnovali jsme svoji pozornost hlavně typu, který mohl býti označen jako gravis.

---

*) Za provedení většiny těchto zkoušek děkujeme panu Lancovi z Epidemiologické stanice.

Tento vyrůstal po několikadenní kultivaci ve velkých koloniích, nepravidelně konturovaných, mírně hrbolatého povrchu, matného, olověného lesku, barvy šedě černé tak, jak je pokládáno pro gravis za charakteristické. Haemolysa studována na krvi i v tekutých půdách, ale nebyla zřetelně vyznačena. Z cukrů (studováno v peptonové vodě s 1% cukru po pětidenní inkubaci, indikátorem byla bromthymolová modř) zkvašoval rychle a intensivně glukosu, zřetelně škrob (použit preparát podle Zulkowskiho i Merckův) i maltosu, což je typické pro gravis. Na rozdíl od většiny kmenů toho typu však nezkvašoval ani laktosu ani glycerin, tyto fermentace lze však považovati za variabilní a malé důležitosti. Čím se gravis P. (jak ho budeme napříště nazývati) nejvíce lišil, bylo konstantní a od počátku nalezené zřetelné zkvašování sacharosy. Tím tento mikrob nejen nezapadá exaktně do biologického schematu typu gravis, nýbrž na prvý pohled se vymyká i z rámce druhu corynebacteria Löfflerova.

Pátráme-li ve starší bakteriologické literatuře, najdeme údaje velmi seriosních autorů-specialistů v otázce difterie (Rouxův spolupracovník Martin), kteří tvrdí, že toxické kmeny Löfflerova mikroba mohou zkvašovati sacharosu dosti pravidelně. Celá řada jiných autorů, jako Kolmer, G. Smith a Durand připouštějí zkvašování sacharosy pro některé pravé difterie, ale jako znak nekonstantní, za jistých podmínek se vyskytující. Nejnověji narážejí na tuto otázku Hölzl a Hauptmann, kteří v zajímavém pojednání o hyperacidních pseudodifteriích z lidského ucha uvádějí, že mezi řadou těchto zárodků, které jsou naprosto netoxické a nepatří k druhu corynebacterium diphtheriae (jak svrchu uvedeno, je jedním z jejich nejnápadnějších znaků silné zkvašování sacharosy), nalezli dva mikrobiální kmeny, které je nutno pokládati za skutečná

corynebacteria Löfflerova, ačkoliv oba dva zkvašují zřetelně sacharosu. Technika citovaných autorů byla ovšem přesnější než naše, neboť ačkoliv užívali stejné inkubační doby i půdy, určovali fermentaci kvantitativně, a to v množství n/40 NaOH, jež bylo spotřebováno k titraci 5 ccm inkubované kultury. Tíž také doporučují, aby při kultivaci jakéhokoliv materiálu, kromě výtěru tonsilárního, byla současně s telluritovu plotnou glykosovou (Clauberg III.) očkována také telluritová plotna se sacharosou a kmeny i tento cukr štěpící buď podrobeny dalšímu rozboru, anebo vůbec nepovažovány za difterického bacila.

Naše vlastní zkušenost mluví v podstatě pro vývody Hölzla a Hauptmanna a uznáváme, že telluritová plotna se sacharosou může býti důležitým a prakticky cenným diagnostickým vodítkem při nutnosti rychlého odečítání velkého množství zpracovaných výtěrů. Přes to však z případů popsaných v této práci, toho, co jsme našli popsáno u starých autorů a co autoři ostatně sami přiznávají, musíme míti právem obavu, abychom nezpůsobili ještě větší škody tím, že bychom nekritickou eliminací všech sacharosu kvasících corynebacterií zanedbávali důležitou diagnosu difterického bacila u difterie kožní a vůbec jiné nežli tonsilární. K jak tragickým důsledkům pro život pacienta by to mohlo vésti, ukazuje nad jiné zřetelně náš případ.

Je ostatně samozřejmo, že o tom, jak který méně charakteristický cukr je corynebacteriemi zkvašován, nerozhodují pouze normální biologické schopnosti tohoto bakteria, když se právě nachází v optimálních životních podmínkách, nýbrž také fáze nebo i stupeň mikrobiální degradace téhož zárodku, vyvolané nepříznivými okolnostmi ze zevnějška a v neposlední řadě také methodika, jíž se k průkazu mikrobiálních fermentů používá. Uznáváme, že způsob námi užitý je poměrně jednoduchý, ale

přesvědčili jsme se, že v námi dodržovaných podmínkách je prakticky dobře použitelný a dává celkem konstantní výsledky. Průkaz fermentů methodou titrační nebo stanovením pH nehodí se vůbec pro běžnou diagnostiku a má býti reservován pouze pro vědecké experimenty. Nad jiné instruktivněji ukazuje vliv methodiky na průkaz sacharolytických fermentů corynebacteria diphtheriae práce Hompeschova a novější Tarnovskiho a Ruesbülta, kteří ukázali, že závisí nejen na složení kultivační půdy a chemické čistotě uhlohydrátů (platí hlavně pro škrob), nýbrž i zejména na trvání kultivační doby a množství zárodků, jichž bylo k naočkování půd použito.

Podle našeho názoru, podepřeného i dalším případem, jejž níže uvádíme, je možno si představiti, že plně vitální a silně toxické cor. diphtheriae, zejména typus gravis je mikrobem biologicky relativně stálým, kvasícím konstantně glukosu, ale jen absolutně výjimečně sacharosu. Pod vlivem nepříznivých faktorů ze zevnějška, jimiž mohou býti ku příkladu protilátky lidského těla, nebo dlouhodobé působení antiseptik in vivo, podléhá mikrob degeneraci, která se může projeviti úbytkem některých důležitých přirozených schopností (jako je na příklad zmenšení toxicity), ale snad i zesílením něktrých jiných vlastností až do té chvíle nezřetelně vyvinutých, jako je v našem případě produkce sacharosolytického fermentu. U kmene Di P. by byla taková změna dobře myslitelná, když uvážíme, že bakterium v ráně bylo v ustavičném, více než desetitýdenním styku s protilátkami pacientky, a nad to ještě účinně ovlivňováno ustavičným působením nejrůznějších antiseptik, aplikovaných s povrchu rány.

Toxicita kmene Di P., odpovídající typu gravis, byla zkoušena inokulací 24hodinové kultury vypěstované na Löfflerově seru morčeti, a to jednak

cestou subkutánní, jednak cestou intrakutánní. K subkutánní zkoušce použito suspense mikrobů obsažených asi v 1 platinové kličce kultury, k inokulaci intrakutánní dávka přibližně 10krát menší. Ze 4 morčat asi 250 g těžkých zašlo pouze jediné, nejmenší z nich a již před pokusem horšího vzhledu, nežli všechna zvířata ostatní. Nález u něho byl typický pro toxickou difterii. U ostatních zvířat se vyvinul v místě vpichu charakteristický sulcovitý oedém, jenž se rozpadl v nekrosu a končil escharou, jak je to typické pro málo toxické kmeny difterického bacila. Zřejmě byl kmen Di P. producentem velmi slabého toxinu, neboť relativně velká dávka kultury usmrtila pouze to morče, které bylo asi zvláště disponováno buď z příčin vnitřně sekretorických, nebo z avitaminosy (pokusy konány časně na jaře). Intrakutánně očkována rovněž 4 morčata a u všech se třetí den vyvinula kolem místa vpichu malá nekrosa, mající průměr několik mm, lemovaná zřetelně zánětlivým okrajem. Toxický gravis, jak námi bývá běžně pěstován z difterií tonsilárních, vyvolává za podobných okolností u morčat nekrosu viditelnou již do 24 nebo 48 hodin, přibližně rozměrů nehtu dětského malíku.

Souborem lze říci, že v kmeni Di P. byl zjištěn Löfflerův mikrob typu gravis, částečně atypických biologických vlastností, jevících se hlavně ve zkvašování sacharosy a slabě, ale prokazatelně toxický. Podle malignity procesu není vyloučeno, že toxicita kmene Di P. v okamžiku infekce byla větší, ale časem byla oslabena dlouhodobým kontaktem s protilátkami pacientky a ustavičným pomořováním antiseptiky. Ostatně i slabě toxické kmeny difterického bacila mohou v symbiose s jinými mikroby vyvolávati těžká experimentální onemocnění, jak dokázal již Roux s Martinem, a to přidáním haemolytického streptokoka ke kultuře málo

toxického Löfflerova bacila. V několika pokusech jsme se snažili tento experiment reprodukovati s kmenem Di P. s tím rozdílem, že jsme jako symbiontů použili směsi bac. coli, enterokoka a gammastreptokoka, vypěstovaných z téže pacientky.

Přídatná flora byla smíšena ana partes se slabou kličkou Löfflerovy kultury Di P. a vstříknuto morčeti podkožně. Experimentální výsledek byl překvapující. Podobně jako v jednoduchých zkouškách toxicity se proměnil oedem v nekrosu, která však neskončila suchou escharou, nýbrž se proměnila v mokvající, hnisavě nekrotický defekt daleko větších rozměrů, se zánětlivými a navalitými okraji, slabě špekovitě povleklými. Tak jsme experimentálně docílili vyvolání pathologického obrazu makroskopicky nápadně podobného tomu, který byl pozorován u pacitentky. Afekce se ovšem lišila od lidské tím, že neměla zřetelně progresivní charakter a spontánně se vyhojila během asi dvojnásobně delší doby, než je potřebí k zahojení obyčejné eschary po toxinu. Z okrajů rány mohly býti vypěstovány opět všechny tři druhy mikrobů. V kontrolních pokusech byla vstříknuta morčeti asi ve stejné dávce pouze druhotná symbiotická flora, která kromě lehkého zánětlivého infiltrátu nevyvolala žádné markantnější reakce. Tímto pokusem jsme nejen prokázali vliv druhotné flory na pathogenesu onemocnění, nýbrž jsme z toho čerpali i poučení pro léčení, a to v tom směru, že jsme specifickou serotherapii doplnili injekcemi autovakciny.

Nejdramatičtější kapitolou celé choroby byl počátek specifické therapie, ke které jsme přikročili okamžitě, jakmile byla učiněna diagnosa. Nezdržovali jsme se dlouho úvahami, zda se máme rozhodnouti pro běžnou serotherapii antidifterickou, nebo snad o její kombinaci s chemotherapií. Bylo nám jasno, že v tomto případě nemůžeme od

chemotherapie očekávat zvláštního úspěchu, neboť dosud vyrobené preparáty, jak ostatně Levaditi již dávno prokázal experimentálně a Domagk souhlasně potvrzuje, nejsou schopny rušiti pathologický účinek bakteriálních exotoxinů. Snad bychom mohli uvažovat o možném účinku na floru sdruženou s difterií, neboť o jejím nesporném pathologickém spolupůsobení nás přesvědčil experiment, ale bohužel měli jsme co činiti s bakteriemi, na které působí chemotherapeutika buď slabě (coli), nebo prakticky vůbec nic (enterokok, gammastreptokok). Rozhodli jsme se tedy pro specifickou therapii simultánního rázu, t. j. pro injekce sera, doplněné vstřikováním nativního difterického anatoxinu. K tomu jsme záhy přidali autovakcinu, zhotovenou jak z mikrobiálních těl corynebacteria diphtheriae, tak i z těl ostatních v ráně přítomných mikrobů, neboť jsme byli přesvědčeni, že skutečný léčebný efekt se dostaví pouze tehdy, když se nám podaří vyvolati imunitu jak antitoxickou, tak i antimikrobiální proti všem zárodkům symbionticky zúčastněným na pathologickém procesu.

Therapeutické schema jsme museli v tomto případě zkonstruovati sami a jsme přesvědčeni, že se nám to po počátečních neúspěších dobře podařilo, ačkoliv jsme pro to neměli žádné opory v novodobé odborné imunologické literatuře (tak na příklad ani v obsáhlé Smidtově knize není o therapii kožní difterie zmínky). Ještě dříve, nežli jsme sehnali serum, zkusili jsme kutánním testem citlivost pacientky na nativní difterický anatoxin a když jsme shledali, že není přecitlivělá, aplikovali jsme ihned prvý den započatého léčení 0,3 ccm anatoxinu podkožně. Den na to jsme vstříkli prvou dávku sera intramuskulárně, a to v dávce 6000 UA, 5 dní na to bylo aplikováno serum o celkové síle 10.000 UA a současně, když jsme laskavostí doc. Vaníčka získali zásobu surového antidifterického

sera, aplikovali jsme ho na ránu v obkladech. Krátce poté byla dohotovena autovakcina, která podkožně vstřikována ve dnech, kdy nebyla prováděna serotherapie. Injekce anatoxinu v dávce 0,2 až 0,3 ccm opakovány současně při každé injekci sera. Celkem tak bylo v nepravidelných intervalech vstřiknuto během asi 3 neděl více než 70.000 UA antitoxinu, asi 1½ ccm anatoxinu a 4 ampulky autovakciny. Kromě toho celých 14 dní denně obnovován serový obklad na ráně. Bohužel však therapeutický defekt nesplnil naše očekávání. Po prvých injekcích sera sice nastalo zlepšení celkového stavu pacientky, zejména po stránce subjektivní. Rovněž bylo lze z počátku pozorovati vyčištění vředovitých defektů na spodině rány a osvěžení granulací, které pokrývaly nyní největší část celkové plochy. Ke konci tohoto prvého třínedělního období se však celkový stav pacientky opět velmi zhoršil a nekrotický proces počal rychle postupovati jednak proximálně, takže dosáhl žeberního oblouku, jednak laterálně, kde hrozil k naší úzkosti postihnout i záda nemocné. Okraje rány se staly tak ohromně bolestivými, že i jediná kapka fysiologického roztoku na ně spuštěná, vyvolala intensivní bolest vyznívající několik vteřin. Pacientka se stala velmi neklidnou, hodinu převazu očekávala vždy vyděšena strachem z krutých bolestí, nespala a přestala přijímat potravu. Převazy na konec mohly býti prováděny pouze v lehké narkose a pro úlevu těžkého utrpení pacientky i mimo převazy muselo býti používáno morfia. Temperatury v této době přesahovaly sice pouze několik desetin přes 37°, ale pulsů bylo stále více nežli 100 za minutu. Fysikálním vyšetřením a elektrokardiograficky nebylo však lze zjistiti na srdci žádných změn.

V tomto beznadějném stavu, nevidouce jiného východiska, učinili jsme ještě jeden pokus o lokální

léčbu. Na dvou různých místech okrajů rány, tam, kde se tato co nejvíce šířila do okolí, byly aplikovány dva různé jodové preparáty, jeden silně koncentrovaný organický roztok jodu (speciální přípravek, který byl v tu dobu zkoušen v Bakteriologickém ústavu) a na druhém místě anorganický preparát jodu podle dr. Adlofa. V místě, kde byl aplikován anorganický preparát, nastalo zřetelné zhoršení procesu. Po účinku preparátu organického se zdál býti proces na povrchu zastaven, ale při obledání v narkose bylo shledáno, že i zde proces postupoval v hloubce dále a jenom impregnovaná kůže nad vynekrotisovanou spodinou zůstala intaktní.

Když selhal i tento pokus o místní therapii silně účinnými roztoky jodu, přestali jsme již sami věřit v možnost uzdravení nemocné. Přesto jsme se však ještě jednou vrátili k intensivní serotherapii, vstřikování anatoxinu a aplikaci autovakciny, ale s tím rozdílem, že serum bylo tentokráte vstřikováno ve velmi značných dávkách, jimiž byla rána na své periferii ve zdravé tkáni obstřikována a zbytek podán intramuskulárně. Autovakcina aplikována urychleně, t. j. ob den a přibližně každá třetí injekce sera byla doprovázena injekcí difterického anatoxinu. Téměř každou injekcí bylo vpraveno do organismu 20.000 UA antitoxinu. Před první injekcí byly v narkose odstraněny nekrotické partie rány. Povrch rány byl v této fázi léčení oplachován roztokem Rivanolu o po obstříknutí tato pokryta rivanolovou a eukupinovou mastí.

K našemu velikému překvapení se tentokráte dostavil efekt, který jsme již ani nečekali. Již po druhém obstřiku serem, který následoval dva dny po prvé injekci, se dostavilo nápadné zlepšení celkového stavu a chorobná plocha začala měniti svůj vzhled. Zanícený kožní lem se zúžil, nadzvednuté kožní okraje se oploštily, enormní bolestivosti den

ze dne rychle ubývalo a během 20 dnů se téměř celá chorobná plocha pokryla svěžími granulacemi, na nichž se objevovaly rychle se zvětšující ostrovy epithelu. Celkem bylo během těchto 20 dnů vstříknuto 8 injekcí sera, tedy vcelku více nežli 120.000 UA antitoxinu. Současně aplikováno asi 0,8 ccm anatoxinu a 7 ampulek autovakciny. Po této dvacetidenní úspěšné therapii přešla pacientka do rekonvalescence, která trvala až do úplného vyhojení defektu téměř dva měsíce (obr. 2). Konečné vyhojení bylo jistě správně podepřeno 2 krevními transfusemi.

Vcelku můžeme shrnouti svoje therapeutické zkušenosti, získané u případu maligní formy kožní difterie pacientky P. takto:

1. Místní aplikace silných a dráždivých antiseptik nemá smyslu, neboť tato podporují odúmrť tkání a tím postup infekce do okolí. Zato je možno doporučiti mírná, nedráždící antiseptika buď v obkladech, nebo v masti. Nám se nejlépe osvědčil rivanol a rivanolová vaselina, dále Eukupin v alkoholickém roztoku a eukupinová mast. I když tyto látky nemají bezprostředního baktericidního účinku, lze s jistotou předpokládati, že svým stálým působením alterují biologické funkce Löfflerova bacila ve smyslu zmenšení jeho toxicity.

2. Je nutno vytvořiti co nejrychleji antitoxickou imunitu nemocného organismu. Docílí se jí aplikací velkých dávek sera v krátkých intervalech za sebou, při čemž část sera se s výhodou vstřikuje do bezprostředního okolí rány ve zdravé tkáni tak, aby byla in situ vytvořena bariéra protilátek, jež neutralisují difterický nekrotoxin, jenž je hlavní příčinou rychlého šíření rány. Prvý zdánlivý neúspěch therapie nesmí odraditi od další aplikace sera, s níž lze přestati až tehdy, když se dostaví viditelný a alespoň týden trvající therapeutický efekt. Tak my jsme v našem případě byli nuceni

vstříknout celkem téměř 200.000 UA antitoxinu. Vstřikování antitoxinu musí býti v každém případě doplněno injekcemi nativního difterického anatoxinu, aby byl organismu dán impuls k vlastní tvorbě antitoxických protilátek. Jelikož při aplikaci anatoxinu je nutno počítati s individuální přecitlivělostí, doporučujeme ji vyzkoušeti intrakutánními testy. Therapeutické dávky mohou býti malé, průměrně asi stačí 5—10 injekcí po 0,2 až 0,3 ccm. V našem případě byl anatoxin snášen bez nejmenších reakcí. Nejvhodnější bylo vstříknouti jej spolu s každou druhou injekcí sera.

3. Antitoxickou imunitu je nutno doplnit imunitou antibakteriální, a to nejen proti vlastnímu corynebacteriu diphtheriae, nýbrž i proti druhotně infikujícím zárodkům, ježto chorobný proces značně zhoršují. Proto co nejdříve vstřikujeme autovakcinu z umrtvených těl všech mikrobů isolovaných z chorobné plochy, a to podle reakcí, obvykle v třídenním intervalu; tam, kde je situace velmi naléhavá, možno použít i injekcí, střídajících se ob dva dny. Pokud možno jest přihlížeti k tomu, aby injekce autovakciny přišla na jiný den, nežli injekce difterického anatoxinu, proto, aby nedošlo k nebezpečné kumulaci reakcí. S injekcí sera vakcina nekoliduje.

4. V případě, že by některý ze symbiontů difterického bacila v ráně patřil mezi zárodky silně ovlivnitelné chemotherapeutiky (kdyby tam byl na př. streptococcus β-haemolyticus), lze rozrušiti mikrobiální synergismus i sulfonamidy. V našem případě tomu tak nebylo, takže jediným indikovaným prostředkem, který se osvědčil mimo serotherapii, zůstala autovakcina.

Na prvý pohled se zdá nesrozumitelným, proč tak málo toxická difterie, jako byla nalezena v ráně u pí P., potřebuje tak veliká kvanta antitoxinu k svému potření. Jednoduchou úvahou si to však

lze objasniti. Každá serotherapie při difterickém onemocnění je vlastně léčebným prostředkem profylaktickým (Kleinschmidt).

Její princip spočívá v tom, že preventivně zaplavíme krev tak velkým množstvím antitoxinu, aby každé další kvantum mikrobiálního jedu, pronikajícího z místa onemocnění (tonsily) k centrům srdečním a nervovým bylo předem, než k nim dospěje, neutralisováno.*) Proto při centrálním účinku toxinu, jemuž je nutno zabrániti u běžných a méně toxických forem difterie, stačí poměrně menší množství AE antitoxinu, aby bylo dalšímu vývoji hrozících klinických příznaků onemocnění zabráněno. U difterie kožní, jako byla v našem případě, byl centrální účinek toxinu poměrně malý (jevící se hlavně v zrychleném pulsu), ale zato ohromný účinek místní, projevující se v plazivém šíření nekrotických partií rány. Jest snadno si představiti, jak velkým přebytkem antitoxinu musí býti v tomto případě organismus stále zaplavován, má-li jeho poměrné množství, příslušející široce rozlezlým okrajům rány, stačiti k uplatnění neutralisačního efektu. Snad musí býti tělo v tomto případě antitoxinem tak nasyceno, až může svoje přebytky odevzdávati na rozsáhlé periferii rány, a o tak dlouho, dokud není mikrob v ráně se nacházející potřen ostatními obrannými složkami organismu. Že je tomu skutečně tak, o tom svědčí ta pozoruhodná okolnost, že přes relativně intensivní serotherapii určitou dobu nelze spatřiti podstatný léčebný efekt. Teprve když kumulací dávek hladina antitoxinu dosáhne určitého stupně, projeví se účinek překvapivě náhle, jako tomu bylo v našem případě. Není vyloučeno, že nedostatečně intensivní a vytrvalá sero-

---

*) Kvantitativní poměry toxinu a antitoxinu jsou při neutralisaci v oběhu krevním snad vzdáleně podobny téže reakci in vitro.

therapie je jednou z příčin, proč maligní formy kožní difterie končí ve většině případů letálně.

Druhé dva případy atypické lokalisace difterického onemocnění přidáváme jakožto doplněk případu předcházejícího. Pomohly nám ověřiti si řadu zde získaných poznatků a zejména správnost našeho therapeutického postupu, ale také některé zajímavé momenty z biologie corynebacteria Löfflerova. V obou případech šlo o difterii vulvy, či spíše vaginálního introitu a obě onemocnění vznikla po porodu.

Je přirozeno, že difterie ženského genitálu zajímá hlavně porodníky a gynekology. Zřídka kdy může býti považována za primární onemocnění, většinou vzniká jako druhotný infekt autoinokulací z prvotního onemocnění nosního nebo tonsilárního. Proto bývají častěji pozorována difterická ulcera na vulvě malých děvčátek, prodělavších záškrt a nepoměrně vzácněji bývá zachvácen genitál dospělé ženy. Docela zvláštní místo jak po stránce pathognomické, tak i epidemiologické zaujímá t. zv. difterie puerperální. Její záludnost tkví v tom, že jednak může býti přenesena z matky na dítě, jednak, není-li včas poznána, může býti pramenem infekce celé řady rodiček v témže ústavu se nacházejících. (Zajímavo je, že i naše oba případy vznikly v porodnických ústavech, jeden v soukromém sanatoriu, druhý v zemské porodnici.) Zkušenost učí, že difterie genitálu dospělých žen je převážně onemocněním puerperia. Zdroj infekce, jak tomu bylo i v našich případech, zůstává nejčastěji utajen. Pokud byl poznán, je jím nejčastěji lékař nebo pomocnice, bacilonoši, méně často z příbuzenstva a nejvzácněji dochází k infekci prostřednictvím infikovaného ložního prádla, ručníků a podobných předmětů. Na štěstí tato choroba, dříve poměrně hojná, se stala, dík moderní hygieně, poměrně velmi vzácnou.

Jako každá extratonsilární difterie, může míti i genitální nejrůznější průběh, od lehkých ulcerací na vulvě, připomínajících buď genitální herpes nebo ulcus molle, případně nespecifická ulcera na genitálu, až k hlubokým vředům spojeným s rozpadem celé vulvy (Noma genitalium). Stejně jako kožní difterie, je charakterisována difterie vulvy bolestivostí tak nápadnou, že ji můžeme považovati za pathognomickou. Naproti tomu prý jsou difterické ulcerace, lokalisované v pochvě, naprosto nebolestivé. Z celkových příznaků pozoruje se u lehčích případů pouze malé zvýšení temperatury, u těžších horečka, laese myokardu i postdifterické obrny. Jelikož však k centrálním příznakům, vyvolávaným toxinem, může dojít i v případech, kde je místní onemocnění poměrně nepatrné, je důležito vždy učiniti včas správnou diagnosu a zakročiti specifickou therapií.

Většinou mívají difterické vředy vulvy podobný vzhled, jako analogické ulcerace kožní jinde: nekrotická spodina je pokryta špinavě nažloutlými pablánami špekovitého vzezření, které po násilném odtrhnutí od spodiny krvácejí. Vřed je olemován silně překrveným, zaníceným a často nadzdviženým nebo dokonce podminovaným okrajem.

Za nejnebezpečnější formu puerperální difterie se pokládá ona, při níž je chorobné ložisko druhotně infikováno beta haemolytickým streptokokem; prý končí nejčastěji smrtelně.

U prvé pacientky bylo onemocnění diagnostikováno v šestinedělí, u druhé delší dobu po skončení šestineděn. Žádný z případů neměl maligní charakter, prvý se po krátkodobé specifické therapii velmi rychle vyhojil, druhý měl průběh komplikovanější, pravděpodobně zásluhou druhotné mikrobiální flory, která zde byla zvláštního charakteru.

Dvaadvacetiletá primipara (B. S. 8054/43) prodělala v soukromém ústavu normální porod, ale

v průběhu šestinedělí, za zvýšené teploty, počala cítiti velmi intensivní bolest v poševním introitu, o které se zprvu domnívala, že je vyvolána porodním traumatem a suturou. Při ambulantním vyšetření bylo zjištěno, že se v okruhu vaginálního introitu nachází několik ulcerací velikosti čočky až desetihaléře, pokrytých bělavými povlaky s nekrotickou, žlutavě šedivou spodinou a s vyvýšeným, intensivně zaníceným lemem. Největší z těchto vředů byl uložen v krajině komisury a pokračoval po zadní stěně vaginy několik centimetrů dovnitř. Vaginální ulcerace měla zhruba stejný charakter, nejvíce se podobala nápadně veliké a hodně hnisavě povleklé ploše, jakou vídáme při stomatitis ulcerosa. Vředy secernovaly poměrně málo, jejich nejnápadnějšími vlastnostmi byly intensivně rudý, zánětlivý lem a abnormálně veliká bolestivost. Již podle vzhledu jsme pojali podezření, že jde o difterickou infekci a kultivačně byla naše diagnosa potvrzena. Na rozdíl od předcházejícího případu, nebyla ulcera spolukontaminována žádným aerobním pathogenním zárodkem, anaerobně bylo zde však vypěstováno bacterium melaninogenicum. Opětovnými kulturami bylo zjištěno, že ulcera byla infikována vlastně dvěma druhy corynebacterií, z nichž jedno vzrůstem na telluritových půdách a krevní plotně odpovídalo Löfflerovu bacilu typus gravis, druhé typu intermediu. Při podrobnějším zkoušení biologických charakterů jsme zjistili, že mikrob, upomínající na intermedius, neměl zřetelných sacharolytických vlastností, zejména že nezkvašoval ani glykosy, ani sacharosy, ani škrobu, čili upomínal nejvíce na pseudodifterii rázu corynebacteria Hoffmanova. V experimentu na zvířeti nebyl toxický. Druhý mikrob, odpovídající vzezřením kolonií difterii typus gravis, shodoval se všemi mikroskopickými znaky s typickým bac. Löfflerovým, zřetelně zkvašoval glykosu, vůbec nezkvašoval sa-

charosu, ale nefermentoval zřetelně ani škrob. V experimentu na morčeti se mikrob ukázal býti slabě toxickým, a to snad o něco méně, nežli difterie P. Opakované zkoušky fermentační i toxicity mikroba potvrdily, že jde o difterii typus gravis poměrně stálých biologických vlastností.

Ačkoliv je ženský genitál v puerperiu terénem neobyčejně citlivým pro jakoukoliv infekci, nedošlo k dalšímu šíření choroby. Na rozdíl od toho, co jsme očekávali, jevila afekce již po lokální therapii spíše ústupovou tendenci, takže pak jedna injekce profylaktické dávky antitoxického sera a jedna dávka anatoxinu spojená s jemným omýváním hypermanganem, stačila k rychlému vyhojení.

Epidemiologicky zůstal případ, stejně jako předcházející, nevyjasněn. Ukázal nám zajímavým způsobem, že mikrob zhruba v obou případech stejně málo toxický, může buď vyvolávat onemocnění velmi maligní, jež se podařilo therapeuticky zvládnout až po ohromném léčebném úsilí, nebo chorobu naprosto benigního charakteru, která se vyhojí po jedné injekci anatoxinu a antitoxinu. Částečné vysvětlení snad leží v domněnce, již shora uvádíme, že totiž kmen Di P. byl původně mnohem toxičtějším, než jak jsme ho nalezli a že k němu byla přidružena závažnější bakteriální flora. Ostatně lze těžko předvídati, jak by se byla choroba v druhém případě dále rozvíjela, kdyby nebyla včas diagnostikována a léčena. Zdá se, že ženský genitál je sídlem slabě toxických difterických bacilů častěji, nežli se má běžně za to, takže je možno, že mnohé ulcerativně-zánětlivé choroby na kůži zevního genitálu neb na sliznici pochvy mohou míti, když ne za výhradní, tedy za velmi důležité vedlejší agens tohoto mikroba.

Třetí pacientka (A. V., č. pr. 11.368/43) prodělala těžký porod v porodnici a ačkoliv jí teplota stoupla

třetí den přes 38°, byla sedmého dne propuštěna. Ve vulvě cítila značnou bolest, zejména při pohybech. 14 dní, po které byla doma, měla stále vysoké teploty. Po této době odešla se svým nemocným dítětem do nalezince. Po porodu nápadně dlouho krvácela (téměř 3 měsíce). Bolesti ve vulvě a také pálení v konečníku trvaly téměř celou tuto dobu. Po skončeném krvácení se ukázal intensivní hnisavý výtok. V tomto stavu, ale již se subfebrilními teplotami doporučena na gynekologické oddělení.

Zde bylo zjištěno na vulvě znatelné zarudnutí a ve vaginálním introitu, zejména v krajině carunculae hymenales u dolní komisury nalezeno několik puchýřků se zkalenou tekutinou a dále několik drobnějších i větších ulcerací se zánětlivým lemem, pokrytých špinavě bílými, pevně adhaerujícími pablánami. Největší ulcerační plocha byla velikosti asi 20haléře, pablány odtud přesahovaly i na okolní zdravou sliznici. Introitus i vulva byly tak bolestivé, že podrobné vyšetření pochvou bylo nemožné. Z největšího vřídku založena u lůžka nemocné kultura za podmínek aerobních i anaerobních. V preparátu nalezeno hojně drti a hnisavých buněk, velmi mnoho jemných, gramnegativních, polárně se barvících tyčinek, poměrně málo grampositivních koků, hojnost gramlabilních corynebacterií, menší množství fusiformních bacilů a hojnost velmi jemných, vláknitých spiril. Kultura prokázala přítomnost menšího množství streptokoka alfa a dva typy difterického bacila. Jeden z nich povahou kolonií odpovídal opět typu gravis, druhý typu mitis. Anaerobně bylo vypěstováno bacterium melaninogenicum, dále bacillus fusiformis a konečně striktně anaerobní spirilum, rostoucí v sotva viditelných obláčcích na povrchu Fortnerovy plotny. Toto anaerobní spirilum (nebo spirocheta) nemohlo býti s naprostou přesností do dnešního dne identi-

fikováno, některými znaky se blíží mikroorganismu, nazvanému Spirilum buccale Fortner.

Oba dva typy difterického bacila byly studovány podrobně. Při tom zjištěno, že ten, který odpovídal tvarem kolonií typu gravis, dobře zkvašoval glukosu, nezkvašoval ani sacharosu ani laktosu, ba i škrob zůstával prakticky téměř beze změny. V experimentu na zvířeti byl opět slabě, ale naprosto zřetelně toxický, asi stejně jako mikrob di P. z prvého případu kožního, a o něco zřetelněji nežli difterie z druhého (vaginálního) případu. Mikrob odpovídající typu mitis zkvašoval rovněž glukosu, ale i sacharosu a nezkvašoval ani škrob ani laktosu. V experimentu na zvířeti byl naprosto netoxický.

Jakmile bylo kulturou ověřeno naše klinické podezření, bylo započato se specifickou therapií. Ihned vstříknut difterický anatoxin, zředěný 1 : 20, podkožně, a jelikož se infekce zdála lehkého rázu, dáno 3000 AE difterického antitoxinu. Injekce anatoxinu opakována celkem šestkrát, při čemž bylo používáno stále anatoxinu zředěného (nejvyšší koncentrace 1 : 10), jelikož se u pacientky objevily zřetelné známky přecitlivělosti. Teploty nemocné nepřesahovaly 37,4. Poslední injekce anatoxinu i ve zředění 1 : 10 vyvolávaly silnou reakci s bolestivostí a zduřením v místě vpichu, trvající řádu dní. Jelikož v tomto případě byla difterie, vyvolávající ulcerosní vulvitidu, doprovázena a jistě také synergicky podporována téměř výhradně florou anaerobní (melaninogenes, fusiformis, spirilum), doporučeny k lokální therapii vložky namočené roztokem hypermanganu, jakož i hypermanganové výplachy.

Několik dní po započetí léčby se počaly vředy čistiti, zmizely pablanky je povlékající a zřetelně se zmenšila bolestivost, takže asi za 14 dní bylo při vyšetření nalezeno na zadní komisuře a ve fosa navicularis pouze několik drobných plošek zvíci

5haléře, již bez zánětlivého lemu a nekrotické spodiny, pokrývajících se nově regenerovavším epithelem. Za tři neděle byla opět založena kultura za aerobních i anaerobních podmínek. Při tomto vyšetření zjištěno, že se původní ulcerativní proces ve vaginálním introitu zahojil tak dokonale, že bylo lze sotva zjistiti místo, kde se nejbolestivější vřed nalézal. Za to však v pochvě učiněn nový nález, kterého dříve nebylo. Vyvinula se mezi tím difusní kolpitida, dosti bolestivá s přítomností zřetelnějších zarudlých granulí ve stěně poševní sliznice. Bakteriologický průzkum ukázal, že difterické bacily z vaginálního introitu i z vaginy samotné byly kvantitativně zredukovány na minimum, ale spirochet a o něco méně fusiformních bacilů zůstalo na poševní sliznici téměř stejně veliké množství. Klinicky bylo lze těžko předpokládati, že by kolpitida toho druhu mohla patřiti k obrazu difterického onemocnění. Spíše jsme nabyli podezření, že jde o pathologický projev vyvolaný fusospirilárními symbionty. Proto jsme jako specificum (vzorem nám byla Plaut-Vincentova angina) ordinovali jednu salvarsanovou injekci intravenosně a několik výtěrů pochvy 2% salvarsanovým roztokem. V hypermanganových výplaších bylo kromě toho pokračováno. V průběhu dalších 10 dnů se skutečně také kolpitida úplně vyhojila a citlivost poševních stěn zcela zmizela. Z vaginálního introitu byly po této době ještě vypěstovány sporé kolonie difterického bacila, které zkoumány na toxicitu i na zkvašování cukrů. Rozočkováním těchto kolonií bylo především zjištěno, že sestávají opět ze dvou typů Löfflerova bacila. Stejně, jako při prvém kultivačním vyšetření jeden odpovídal typu mitis, druhý typu gravis. Typ mitis zkvašoval glukosu a byl naprosto netoxický. Gravis byl málo, ale zřetelně toxický, asi tak jako prvý kmen, který byl z pacientky vůbec vypěstován, ale biologicky se od něho pře-

kvapujícím způsobem lišil. Zkvašoval totiž nejenom glykosu, nýbrž docela zřetelně i sacharosu.

Mohli jsme si tedy na tomto případě poměrně exaktním pozorováním ověřiti oprávněnost domněnky, kterou jsme pronesli u kmene Di P., že totiž k variabilitě nakloněné, slabě toxické kmeny difterického bacila jsou schopny za nepříznivých životních podmínek (v našem případě tímto momentem mohlo býti několik týdnů trvající vyplachování hypermanganem, salvarsanem, později i Rivanolem) projeviti ve zvýšené míře biologické vlastnosti, které snad i dříve u nich byly (byť i prakticky neprokazatelně) přítomny a které svědčí pro jejich biologické znehodnocení, přiřaďujíce je blíže k některým pseudodifteriím.

Jsme přesvědčeni, že se tyto atypické, biologické varianty vyskytují u slabě toxických difterických bacilů dosti často, a radíme důrazně, aby nebyla paušálně odmítána diagnosa skutečného corynebacteria diphtheriae jen na základě positivního zkvašování sacharosy, zejména tehdy, když běží o méně obvyklé difterické onemocnění, jako je na příklad difterie kožní, ušní nebo vulvární. Všude, kde bakteriologické vyšetření předcházela již déle trvající lokální therapie různými antiseptiky, ale i tam, kde onemocnění bez jakéhokoliv léčení bylo ponecháno dlouhou dobu svému průběhu, je možno považovati za jedině účelné a spolehlivé diagnostické kriterium průkaz toxicity na zvířeti. Také pouze tento pokus může rozhodovati o smyslu eventuální serotherapie.

Další průběh onemocnění u poslední pacientky svědčí o tom, že pokud zůstávají difterické bacily na kdysi chorobném terénu přítomny, třeba i v nepatrném počtu, jsou možny lehké recidivy, nebylo-li hned z kraje zasaženo serotherapeuticky s dostatečnou energií. Asi týden po tom, co byla vyléčena kolpitida, právě když se pomýšlelo na propuštění

pacientky domů, ukázala se v místě největšího vředu opětně bolestivost a po několika dnech se tam vytvořil opět lehký bělavý povláček pseudomembrány, ale bez vytvoření hlubšího vředu. V něm naleženy opět difterické bacily stejného charakteru jako posledně. Proto opakovány injekce zředěného anatoxinu (1:10) a vstříknuto dalších 10.000 AE sera. Povlak se za krátkou dobu vyčistil, ale za týden se vytvořil opět, tentokráte již bez jakékoliv markantnější bolestivosti. Injekce sera tedy opakována a pacientka propuštěna domů s výzvou, aby ambulantně prodělala kuru autovakciny. Do tří neděl, během nichž pacientka dostala asi 6 injekcí vakciny, nastalo úplné restitutio ad integrum.

Diskuse.

Shrneme-li svoje poznatky získané při studiu tří shora popsaných případů difterického onemocnění, a připojíme-li k nim soubor svých zkušeností z obsáhlého a všestranného diagnostického materiálu, ujasňujeme si, že naše dosavadní vědomosti o bac. Löfflerovu byly obohaceny o tato fakta: Difterického bacila je nutno považovati za mikroba mnohem ubikviternějšího, nežli se dosud za to mělo. Kdežto prostředně a silně toxické difterické bacily lze nalézti převážně v nosohltanu, méně často v nose nemocných, případně nosičů, lze slabě toxické a často i jinak atypické varianty téhož mikroba zjistiti při nejrůznějších ulceracích na kůži, při léta trvajících chronických otitidách (jeden takový případ byl námi vyhojen v krátké době autovakcinou s anatoxinem, ačkoliv byl před tím téměř dva roky bezvýsledně léčen otiatricky) a na sliznicích ženského genitálu, kde rovněž může vyvolávat ulcera i větší nekrotické procesy. Diagnostiku všech těchto atypických difterických chorob nám umožnilo hojné používání telluritových půd.

Tento zisk je však částečně znehodnocen tou okolností, že na této půdě může býti skutečný Löfflerův bacil při rychlé diagnose velmi snadno zaměněn s mikrobem ještě ubikviternějším, na lidské kůži, ve zvukovodu a sliznicích jak zažívacího traktu, tak i ženského genitálu ještě častěji se vyskytujícím, který patří mezi netoxické bacily pseudodifterické a je nazýván novějšími autory hyperacidní pseudo- nebo paradifterie. Pokud lze podle starších popisů posouditi, jest hyperacidní pseudodifterie buď blízce příbuzná, nebo úplně shodná s corynebacteriem cutis starších autorů. Hyperacidní corynebacterium jest vzrůstem na telluritových půdách nápadně podobné buď corynebacteriu Löfflerovu typu gravis či mitis a neliší se od něho nijak podstatně ani gramlabilitou, ani tvarem jednotlivých mikrobů, ba dokonce ani nedostatkem Ernst-Babesových tělísek. Rovněž při zkoušení ostatních kultivačních vlastností nacházíme dalekosáhlou podobnost bact. cutis s difterickým bacilem, neboť jest stejně jako tento fakultativním anaerobiontem a zkvašuje stejné cukry. Jediným podstatným rozdílem jest vždy positivní zkvašování sacharosy hyperacidní pseudodifterií, kterážto vlastnost má podle některých autorů pravému Löfflerovu bacilu chyběti.

Zde však již narážíme na jeden důležitý rozpor paušálního učení s exaktní skutečností. Je sice pravda, že asi neexistuje hyperacidní pseudodifterie, která by nefermentovala sacharosu, ale zato určitě existují toxické kmeny Löfflerova bacila, které tak rovněž činí, byť i pravidelně slaběji (Martin, Colmer, Durand, Smith, Hölzel a Hauptman, naše práce).

I když souhlasíme s tím, že je možno považovati hyperacidní pseudodifterie (podle dosavadních našich vědomostí) za genus odlišné od Löfflerova bacila, nemůžeme se nepozastaviti nad některými pozoruhodnými fakty, které se zdají spíše svědčiti

o tom, že oba druhy je nutno stavěti k sobě blíže, nežli se běžně činí. Bylo-li již jednou prokázáno, že schopností zřetelně zkvašovati sacharosu jsou nadány alespoň některé kmeny Löfflerova bacila, nelze vyloučiti možnost, že tak, jako produkce jiných karbohydras je i produkce sacharasy vlastností spíše kvantitativní nežli kvalitativní. Při násilném biologickém znehodnocení Löfflerova mikroba (vliv antiseptik nebo lidských protilátek), jež, jak máme za to, jsme sami pozorovali, může tato schopnost snad vystoupiti zřetelněji najevo — třeba na úkor jiných podstatných vlastností, na příklad toxicity. Že tomu tak může býti, o tom svědčí mimo jiné pozorování Hölzelovo i naše, že právě velmi slabě toxické difterie sacharosu zkvašují.

Jsme tedy nuceni považovati průkaz toxinu pokusem na morčeti za důležitější kriterium pro odlišení bac. Löfflerova od mikrobů ze skupiny cutis, nežli jsou reakce fermentativní — pro praxi epidemiologickou a therapii dokonce za naprosto rozhodující. Tu si však musíme býti vědomi toho, že i tento důkaz je nesmírně závislý na pokusných podmínkách (Roux a Versin, Bright, Neisser, Eagleton a Baxter, Ramon) a konečně, že ani morče není nejcitlivějším zvířetem na jeho průkaz. Jsme přesvědčeni, že zvláště citlivý lidský organismus za jistých podmínek (avitaminosy, celková kachexie, synergismus mikrobiální) může reagovati alespoň lokálně na tak nepatrná kvanta difterického nekrotoxinu, která orientačním pokusem na zvířeti nejsou vůbec prokazatelná a často bývá citován Christiansenův případ tvorby pseudomembrán na lidských tonsilách, vyvolaných difterickým bacilem absolutně netoxickým pro morče.

Aniž bychom z toho chtěli vyvozovati určitější závěry, považujeme za zajímavé zjištění, že tak zv. bacterium cutis nebo hyperacidní pseudodifterie méně často nacházíme na zdravé kůži a sliznicích,

jako spíše tam, kde preexistuje ulcerativní nebo nekrotické ložisko. Jsou-li zde tyto zárodky přítomny skutečně pouze jako epifyté, nebo nemají-li přece jen etiologickou roli alespoň jakožto synergisté pyogenních mikrobů, nebylo prozatím rozhodnuto.

Mnoho tedy svědčí pro to, že normálně toxická Löfflerova corynebacteria buď spontánně, nebo násilným zásahem ze zevnějška přecházejí ve formu, jejíž toxicita leží na hranicích průkaznosti. Mezi těmito sotva znatelně toxickými difterickými bacily se opět nacházejí kmeny, které jsou i jinak biologicky atypické, na příklad tím, že zkvašují sacharosu. Tyto slabě toxické, atypické Löfflerovy bacily mohou vyvolávati u člověka onemocnění výjimečně buď velmi těžká (viz náš prvý případ), nebo choroby mající charakter onemocnění difterického, ale s tendencí k spontánnímu či snadnému vyhojení (viz druhý a třetí případ), nebo konečně, jsouce náhodně přítomny v preformovaném nekrotickém ložisku, nehrají u člověka refrakterního větší role, nežli u jiných lidí za stejných okolností mikrob, který bývá označován jako bacterium cutis. Zdá se nám tedy býti pravděpodobným, že hranice mezi velmi slabě toxickým a atypickým difterickým bacilem a některými mikroby ze skupiny corynebacteria cutis jsou zásadně těžko stanovitelné.

Vůbec je nutno počítati s tím, že variabilita difterického bacila nikoliv jen jakožto bakteriálního genus, nýbrž hlavně jakožto jednoho z nejdůležitějších lidských pathogenních činitelů, je velmi značná. Není rovněž zcela vyloučeno, že zmenšení počtu absolutně maligních případů difterického onemocnění je vyvoláno spontánní změnou Löfflerova bacila z neznámých příčin ve smyslu zmenšení jeho toxicity. Za velmi pravděpodobné pak pokládáme, že se pathogenní vlastnosti difterického bacila budou zmenšovati právě v civilisovaných zemích, kde

jsou postupné generace dětí stále aktivně imunisovány, a to nejenom tím, že se po očkování stal substrát refrakterním, nýbrž také proto, že aktivně imunisovaný organismus bude vykonávati velmi nepříznivý vliv na toxigenesu difterického bacila. Proto má systematicky prováděná aktivní imunisace všesvětový význam. Nechrání pouze očkovaného jednotlivce, nýbrž snad po velmi dlouhé řadě let může přispět i k odzbrojení a znehodnocení samotného viru v přírodě.

Důležitým příspěvkem, vyplynuvším z našich zkušeností u prvého případu je therapeutické schema, o němž jsme přesvědčeni, že by mohlo býti úspěšné i v případech dříve považovaných za ztracené. Léčebná trias, t. j. vytrvalá serotherapie, vstřikování anatoxinu podle citlivosti a autovakciny proti tělu mikroba i druhotné floře musí býti vždy dodrženy, jde-li o těžší nebo vleklejší případ. Za určitých okolností k tomu může přistoupit i chemotherapeutický zákrok. Nikdy nesmí chyběti mírná, ale stejně vytrvalá therapie místní, pro niž se nám zvláště osvědčil Rivanol a Eukupin, nověji je zvláště doporučován preparát Lacuprin. Jejím smyslem, jak uvedeno, není antisepse v právém slova smyslu, nýbrž pozvolné zmenšování vitality difterického bacila, a to (což je zvláště důležité) bez jakéhokoliv zmenšení obranných schopností tkáně v samé chorobné ploše. Proto se k tomuto účelu nehodí silná antiseptika, jež asi více poškozují nežli prospívají, ježto současně se zničením několika povrchních jedinců mikrobiálních ničí i buňky napadené tkáně a tím ochuzují organismus o jednu z nejdůležitějších složek antibakteriální obrany.

Resumé.

Autoři popisují tři případy extratonsilárního difterického onemocnění.

V prvém případě šlo o flegmonosní, t. j. nejtěžší formu primární kožní difterie. Onemocnění vzniklo v kožním řezu po laparotomii a excisi píštěle v inguinální krajině. Nelze vyloučiti možnost, že již persistující píštěl byla infikována Löfflerovým bacilem. Choroba trvala řadu měsíců, neboť teprve po více než dvouměsíčním těžkém průběhu byla bakteriologickým vyšetřením správně diagnostikována. Přes to, že onemocnění vypadalo velmi hrozivě, neboť chorobná plocha zaujímala téměř celou pravou polovinu břicha od inguinální rýhy až k žebernímu oblouku, podařilo se chorobný proces zastaviti a posléze vyhojiti simultánní imunisací a místní aplikací lehkých antiseptik (Rivanol, Eukupin). Simultánní imunisace spočívala hlavně v intensivní serotherapii (serum vstřikováno jednak intramuskulárně, jednak jím obstřikována chorobná plocha), při čemž celkem vpraveno asi 200.000 AE difterického antitoxinu. Současně se serem vstřikován nativní difterický anatoxin v malých dávkách (0,2—0,3 ccm pro dosi), celkem podáno asi 3 ccm anatoxinu. Specifická therapie doplněna urychlenou aplikací autovakciny, která obsahovala umrtvená těla difterického bacila vypěstovaného z rány a dále těla ostatních mikroorganismů tam přítomných. Ze současného experimentu na zvířeti nabyli totiž autoři přesvědčení, že ostatní v ráně přítomná bakteriální flora má značný synergistický vliv na průběh difterického procesu.

V druhých dvou případech šlo o lehká difterická ulcera na vulvě vaginálního introitu. V obou případech nastalo poměrně rychlé zhojení po injekci sera a několika injekcích zředěného nativního difterického anatoxinu.

Autoři podrobně probírají otázku rychlé diagnostiky difterického bacila a hodnotí význam telluritových půd. Upozorňují na diagnostické nesnáze, které mohou vzniknouti záměnou pravých toxických kmenů Löfflerova bacila a netoxických kmenů t. zv. hyperacidních pseudodifterií (blízce příbuzných nebo dokonce totožných s tak zv. bact. cutis commune starších autorů), které vytvářejí na telluritových půdách kolonie někdy k nerozeznání podobné bacilu Löfflerovu.

Hyperacidní pseudodifterie se liší od pravého difterického bacila nejen neschopností produkovati exotoxin, nýbrž i některými biologickými vlastnostmi, zejména však konstantním zkvašováním sacharosy.

Tato poslední vlastnost je u Löfflerova bacila velmi vzácná, ale podle vlastní zkušenosti i podle údajů v literatuře nelze tvrditi, že by ji genus corynebacterium diphtheriae Löffler absolutně postrádalo. Zdá se, že zvláště slabě toxické difterické bacily mají tuto schopnost, byť i lehce, vyvinutu.

Toxicita Löfflerova bacila je vlastností proměnlivou. Dlouhodobým působením nepříznivých poměrů ze zevnějška určitě klesá. Není vyloučeno, že i produkce sacharosolytického fermentu může býti variabilní, a to jak ve smyslu minus, tak také třeba plus varianty.

V prvém případě pozorovaném autory vypěstována slabě toxická difterie, která sacharosu zkvašovala, ve třetím případě pozorována ještě slaběji toxická difterie, která před započetím léčení nezkvašovala sacharosu, po třínedělním ošetřování a

stálém omývání antiseptiky vypěstován týž mikrob v daleko menším množství, tentokrát sacharosu zkvašující. Zda byla tato vlastnost (tedy již dříve, ale sotva prokazatelně přítomná) průběhem doby zvětšena, nebo zda snad šlo o příměs jiného kmene ke kultuře, nebylo možno zjistiti.

Z těchto důvodů i z jiných prací dříve popsaných nelze apodikticky odmítnouti názor, že druhová příbuznost mezi velmi slabě toxickými, sacharosu kvasícími difterickými bacily a některými netoxickými tak zv. hyperacidními pseudodifteriemi jest snad větší, nežli se má běžně za to.

Literatura.

Clauberg: Ztrblt. f. Bakter. Orig. I., **132**, 470. — **Clauberg:** Ztrblt. f. Bakter. Orig. I., **134**, 271. — **Clauberg:** Ztrblt. f. Bakter. Orig. I., **135**, 529. — **Fischer, C.:** Zeitschr. f. ärztl. Fortbild. **36**, 483, 1939. — **Gundel:** Die ansteckenden Krankheiten 204, 1942. — **Handuroy et comp.:** Dict. des Bact. Pathol. 1937. — **Hasemeyer:** Med. Klin. **39**, 33—34, 571. — **Horníček, Jedlička:** ČLČ, 1186, 1935. — **Hölzl u. Hauptmann:** Ztrblt. f. Bakter. Orig. I., **150**, 56. — **Hompesch:** Ztrblt. f. Bakter. Orig. I., **149**, 257. — **Jedlička:** ČLČ 402, 440, 494, 510, 1935. — **Jedlička:** ČLČ 835, 1943. — **Jerie-Klaus:** Porodnictví II., 1940. — **Kleinschmidt:** (Gundel: Die ansteckenden Krankheiten, 204, 1942.) — **Matras, A.:** (Arzt-Zieler: Die Haut. u. Geschlkrank. III., 263.) — **Novak:** (Halban-Seitz: Biol. u. Pathol. des Weibes, V/4, 668, 1928.) — **Nürnberger:** (Veit-Stoeckel: Handb. d. Gyn. V/2, 296, 1930.) — **Raška, Wagner:** Sborník lékařský **44**, 220, 1942. — **Rubeška, V.:** Porodnictví pro lékaře II., 1909. — **Sigwart, W.:** (Halban-Seitz: Biol. u. Pathol. des Weibes, VIII/1, 691, 1927.) — **Škovránek:** ČLČ 993, 1941. — **Tarnovski u. Ruessbült:** Ztrblt. f. Bakter. Orig. I., **150**, 247. — **Tarnovski u. Ruessbült:** Ztrblt. f. Orig. I., **150**, 254. — **Topley, Wilson:** The Principles of Bacter. 1937. — **Vahala, Stolzová-Sutorisová:** ČLČ 348, 1931. — **Zikowsky:** Med. Klin. **39**, 2, 27. — **Zoeller:** (Nattan-Larrier: Traité de Microb. T. II., 1934.)

Nákladem Spolku českých lékařů v Praze. —
Tiskem Dr Ed. Grégra a syna v Praze.