Partikeln sehr ähnlich. An vielen Stäbchen konnten terminale Granula und schräg über das Teilchen verlaufende Streifen, sowie fadenartige Fortsätze beobachtet werden. Die geringeren durchschnittlichen Größenwerte erklären sich dadurch, daß in den Schnittpräparaten nicht immer ganze Stäbchen, sondern in den meisten Fällen nur angeschnittene Teile derselben gemessen wurden.

Auf Grund dieser Befunde und der Tatsache, daß im Maulschleimhaut-Epithel normaler oder mit dem Virus der Stomatitis papulosa infizierter Rinder (6) solche Partikel nicht gefunden wurden, kann mit großer Wahrscheinlichkeit angenommen werden, daß es sich bei den in den intercellulären Räumen des Stratum spinosum gefundenen Stäbchen um das Virus der Stomatitis vesicularis handelt. Abb. 1 zeigt die Grenze zwischen zwei Zellen des Stratum spinosum mit den erweiterten, mit Viruspartikeln angefüllten intercellulären Räumen (tG-terminale Granula, S-Schrägstreifung).

Schrifttum

1. Galloway, J. A. und Elford, W. J.: Brit. J. exp. Path. **14**, 400, 1933.
2. Bauer, J. H. und Cox, H. R.: Proc. Soc. Exp. Biol. Med. **32**, 567, 1935.
3. Elford, W. J. und Galloway, I. A.: Brit. J. exp. Path. **18**, 155, 1937.
4. Chow, T. L., Chow, F. H. und Hanson, R. P.: J. Bact. **68**, 724, 1954.
5. Bradish, C. J., Brooksby, J. B. und Dillon, J. F.: J. gen. Microbiol. **14**, 290, 1956.
6. Reczko, E.: Zbl. f. Bakt. I Orig. **169**, 425–453, 1957.

Dr. Eva Reczko, Tübingen, Waldhauser Höhe

Aus dem Institut f. Med. Mikrobiologie
und d. Path. Anst., Abt. d. Pädiatrischen Fakultät. Karls-Universität Prag.

Experimentelle Listeriose der Kaninchen

Verlauf der experimentalen Infektion und Studium ihrer Übertragung von der Mutter auf die Frucht

Milada Suchanová, Eva Menčíková, František Patočka und Dagmar Benesová

Mit 9 Abbildungen im Text

Eingegangen am 1. August 1957

Die menschliche Listeriose von Neugeborenen, deren Erreger – Listeria monocytogenes Pirie – zum erstenmal Burn im Jahre 1935–1936 (3) entdeckte, war als sogenannte Pseudotuberkulosis von Neugeborenen schon Ende des vorigen Jahrhunderts bekannt, wo sie im Jahre 1893 von Henle (12) beschrieben wurde. Ihr pathologisch-anatomisches Bild ist durch Auftreten eigen-

tümlicher, knotenförmiger Formationen, Listeriomen, in verschiedenen Organen charakterisiert, besonders in Milz, Leber, Nebenniere und Lunge.

Seit ihrer Entdeckung wurden in der Weltliteratur nur vereinzelte Fälle verzeichnet. Reiss u.a. (29) führen in ihrer Übersicht im Jahre 1951 nur 19 Fälle an. Die Situation in Europa hat sich jedoch in den letzten Jahren geändert, da im Jahre 1950 in Deutschland ein auffallend häufiges Vorkommen von Fällen in der Umgebung von Halle beobachtet wurde. Hierüber berichteten Reiss, Potel und Krebs vorerst mündlich im Jahre 1950 (28) und später auch schriftlich (1951) (29). Bis zum Jahre 1953 wurden von diesen Autoren 35 Fälle beschrieben. Gleich darauf, im Jahre 1952, beschrieben Seeliger mit Jung, Linzenmeier und Odenthal (32) weitere 20 Fälle aus der Umgebung von Bonn. Seither wurden in Deutschland öfters neue sporadische Fälle verzeichnet, z. B. von Seeliger und Leineweber (33), Linzenmeier u.a. (16), Hagemann u.a. (9), Hahnefeld und Nisolk im östlichen Mecklenburg (11) und von Martinek im Bezirk Magdeburg (17).

Vor diesem häufigeren Auftreten der Neugeborenen-Listeriose in Deutschland wurden einige Fälle auch in den benachbarten Niederlanden beobachtet, die im Jahre 1948 von Slooff (35), Driest u.a. (4) beschrieben wurden. Seeliger stellte eine erschöpfende Übersicht des Vorkommens von Neugeborenen-Listeriose in seiner Monografie aus dem Jahre 1955 (31) auf.

Fast gleichzeitig mit diesem häufigeren Auftreten der Neugeborenen-Listeriose in Deutschland wurden auch bei uns die ersten Todesfälle von Neugeborenen infolge Listeriose verzeichnet, von Vacek im Jahre 1951 (36) und Benešová im Jahre 1952 (23) pathologisch-anatomisch festgestellt und von Patočka und Benda (22) etiologisch diagnostiert. Seit dieser Zeit wurden bis heute im Institut für Mikrobiologie der Karls-Universität in Praha von Patočka, Benda und Menčíková im ganzen 53 Fälle mikrobiologisch beglaubigt. Sporadisch wurde diese Form von Listeriose pathologisch-anatomisch und mikrobiologisch auch in anderen Kreisen der ČSR diagnostiziert, z. B. 1 Fall in Brno, der im Jahre 1953 von Vaněček und Musil (37) beschrieben wurde und 1 Fall in Liberec, wo der Erreger von Burian und Zikmundová im Jahre 1954 (2) isoliert wurde. Der bei uns bisher einzige, klinisch diagnostizierte und nachher kulturell beglaubigte Fall wurde von Kloubek, Hnátek und Drexler im Jahre 1953 (14) beschrieben.

Zum experimentalen Studium der Neugeborenen-Listeriose führte ihr verhältnismäßig häufiges Vorkommen, wie dies aus den Prozentsätzen der perinatalen Sterblichkeit im Kreise Praha zu ersehen ist (1952 – 14 Kinder, d. s. 2,39 %, 1953 – 5 Kinder, d. s. 0,9 %, 1954 – 7 Kinder, d. s. 1,4 %, 1955 – 15 Kinder, d. s. 2,9 %).

Die Analyse der bisher festgestellten Fälle von Neugeborenen-Listeriose gibt jedoch vorderhand noch nicht genügende Aufklärung über manche Probleme dieser neonatalen Infektion. Zu ihnen gehört die rechtzeitige Diagnose bei der Mutter. Das Aufstellen einer richtigen Diagnose ist deshalb so schwierig, da die Erkrankung der Mutter meist leicht, oder ohne jeglicher klinischer Symptome verläuft. Die Aufmerksamkeit des Arztes muß daher auf sorgfältige Wertung der Anamnese, der Resultate der serologischen Reaktion der Mutter und eventuell auf Entnahme geeigneten Untersuchungsmaterials der verdächtigen Infektions-Eintrittspforte gerichtet sein. Bei Wertung der Anamnese kann z. B. nicht mit Sicherheit behauptet werden, wie lange die Infektion der Mutter der Infektion der Frucht vorangeht oder vorangehen kann. Für die Wertung der serologischen Reaktion der Mütter gibt es bisher keinerlei sicheres Kriterium.

Außer der Infektion der Verdauungsorgane, der Bindehaut und der oberen Atemwege kommt auf Grund der Arbeiten sowjetischer Autoren auch eine Infektion als Folge einer kleinen traumatischen Infektion, z. B. durch Zeckenstich (Olsufjev und Emeljanova [21], Kratochvil [15]), oder bei der Verarbeitung von Fleisch von mit Listeria infizierten Tieren (Olsufev [20], Olsufjev und Emeljanova [21]) in Frage.

Bei unseren Modellversuchen richteten wir daher unser besonderes Augenmerk auf diesen Infektionsmodus, den wir an trächtigen und nichtträchtigen Kaninchen studierten.

Unter Berücksichtigung der vorher erwähnten Problematik interessierte uns z. B., ob eine nicht allzugroße traumatische Infektion zu allgemeinen Erkrankungssymptomen bzw. zu einer Infektion der Frucht führt, wann es zur Infektion der Frucht kommt, was für eine serologische Reaktion dieser Infektion bei den Weibchen auftritt und ob die Möglichkeit eines kulturellen Nachweises besteht.

Auch wenn wir uns dessen bewußt sind, daß Resultate an Versuchstieren nicht völlig auf die Verhältnisse des Menschen bezogen werden können, finden wir die Durchführung einer Modellinfektion an Kaninchen angezeigt, da lediglich ein Modellversuch das Studium des Infektionsverlaufes nach allen Seiten hin und in allen seinen Phasen gestattet. So kann z. B. die experimentelle Infektion Beobachtungen bestätigen, eventuell ergänzen, die bei verschiedenen Fällen menschlicher Infektion zufällig festgestellt wurden. Unsere Versuche an trächtigen Kaninchen ermöglichten uns auch das Studium des Übertragungsmechanismus der Infektion von der Mutter auf die Frucht. Dieses Studium war das zweite wichtige Ziel unserer Arbeit.

Diaplazentare Übertragung der Listerien bei menschlicher Neugeborenen-Listeriose wurde auf Grund der pathologisch-anatomischen Veränderungen der Plazenta bei positivem Listeriabefund (Patočka und Benda [22]), (Arbeitsgruppe um Potel und Seeliger) vorausgesetzt. Durch aus Listeriosen bei Menschen isolierte Stämme war es möglich, auf diaplazentarem Wege Listeriose der Früchte von Versuchstieren hervorzurufen (Patočka und Benda [22], Hahnefeld [10], Erdmann und Potel [5]). Der Mechanismus des Durchdringens der Listerien durch die Plazenta-Barriere wurde bisher noch nicht studiert.

Methodik

Bei Versuchen über den Zerfall der Listerien in filtrierbare Formen benützten wir in Kollodiumsäckchen unter die Haut der Kaninchen eingenähte Listerien; hierbei haben wir festgestellt, daß es durch Mikrotraumen, bzw. durch Einwirkung der Entzündungsprodukte auf die Wände des Säckchens in geringem Maße zum Eindringen der beweglichen Listerien ins Gewebe des Kaninchens, also kontinuierlich zu einer Infektion mittels kleiner Dosen kam. In dieser Weise gelang es uns, eine natürliche Infektion weit besser nachzuahmen, als es mittels des üblichen Inokulationsweges möglich wäre.

Die Kollodiumsäckchen wurden aus einer 4%-Alkoholäther-Kollodiumlösung nach der Keilschen Methodik hergestellt (13). Nach Auffüllen der Säckchen mit dicker Listeriensuspension in physiologischer Lösung, manchmal auch in Bouillon, wurden sie durch Zusammendrücken des freien Endes mittels einer Pinzette nach vorherigem schwachen Befeuchten mit Äther verschlossen. Das ganze Säckchen, einschließlich Verschluß, wurde dann noch mit einer Kollodiumschicht überzogen. Die Größe der Poren wurde durch Farbstoffe kalibriert. Diese Kalibrierung zeigte, daß bei Anwenden unserer Methodik die Größe der Poren nicht gleichmäßig ist; vorwiegend war sie kleiner als 10 Mikromillimeter. 1–2 Säckchen, die vorher in Bouillon inkubiert wurden, wurden unter die Haut der Kaninchen eingenäht. Benutzt wurden nur solche Säckchen, deren Bouillon bei 37° C mindestens 24 Stunden lang steril blieb. Soweit es bei längerer Inkubationsdauer zur Trübung der Bouillon infolge Vermehrung der Listerien kam, war dies für uns ein Beweis eines geringeren Durchdringens der Listerien durch die Wände des Säckchens. Die Säckchen wurden aus den Kaninchen am 4. oder 7. Tage wieder herausgenommen, ihr Aussehen und die Menge und Eigenschaften ihres Inhaltes untersucht und gewertet (pH und zur Orientierung Nachweis von Eiweißstoffen).

In beschriebener Weise wurden 16 nichtträchtige Kaninchen bzw. Männchen und 11 trächtige Weibchen infiziert, bei welchen die Infektion gewöhnlich am 15. oder 21. Tage der Gravidität, also in deren zweiten Hälfte erfolgte. Es wurde der klinische Verlauf, die Temperatur, das Blutbild und die Bildung komplementbindender Antikörper verfolgt. Kulturell wurde nach der Exstirpation der Säckchen in der Wunde nach dem Vorhandensein von Listerien und bei einigen Weibchen auch in den während der ganzen Beobachtungsdauer (3 Wochen) systematisch abgenommenen Vaginalabstrichen gesucht. Gleichzeitig mit der Exstirpation der Säckchen der trächtigen Kaninchen wurde in Äthernarkose neunmal Hysterektomie und einmal Amputation eines Cornu uteri durchgeführt, während aus dem zweiten bloß die Früchte und Hüllen mittels Hysterotomie entfernt wurden. In einem Fall wurde an beiden Cornua uteri bloß Hysterotomie mit Herausnahme des Gebärmutterinhaltes vorgenommen. Die uteri wurden an den Stellen der Plazenta-Insertion, die Plazenten, Embryonen und das Fruchtwasser wurden bakteriologisch, kulturell sowie auch histologisch untersucht.

Ergebnisse

Nichtträchtige Kaninchen

Die Kaninchen waren während der ganzen Beobachtungszeit munter und freßlustig. Um das Säckchen herum entstand eine verschieden große Entzündungsreaktion, deren Umfang bei beiden Kaninchengruppen hauptsächlich von der Menge der durchgedrungenen Listerien abhängig war. Oft war diese Reaktion nicht größer als jene an der Einnähungsstelle des bloß mit physiologischer Lösung gefüllten Kontrollsäckchens. In dem sich um das Säckchen bildenden Eiter konnte in allen Fällen Listeria nachgewiesen werden. Die Säckchen schienen nach der Exstirpation unbeschädigt zu sein, die Flüssigkeitsmenge war gleich groß wie beim Einnähen. Der Inhalt der Säckchen zeigte manchmal Veränderungen im pH, fallweise konnten auch Eiweißstoffe nachgewiesen werden, oder es war die Morphologie der Listerien verändert. Diese Veränderungen und ihre Intensität waren vom Ausmaß der Komunikation des betreffenden Säckchens mit seiner Umgebung abhängig.

Die Temperatur wurde immer morgens im After gemessen. Sie blieb während der ganzen Beobachtungszeit innerhalb des Normalgrenzwertes, der bei ausgewachsenen Kaninchen mit 39,4° C angegeben wird.

Die Leukozyten im Blutbild waren ebenfalls innerhalb der Norm. Nach dem Lehrbuch SACHAROVS u. Mitarb. (30) schwankt die Monozytenanzahl bei Kaninchen innerhalb der weiten Grenzen von 0,5–15%. Bei der Mehrzahl unserer Versuchstiere fanden wir vor dem Versuch 0–4% Monozyten vor. Bei Versuchen an zwei nichtinfizierten weiblichen Kontrolltieren, bei denen die Monozyten beobachtet wurden (täglich durch 3 Wochen hindurch), waren die Tagesschwankungen nicht größer als um 2–3 Monozyten. Bei Versuchskaninchen werten wir die Zahl der Monozyten auf Grund dieser Erfahrungen. Bei zwei nichtträchtigen, infizierten Weibchen kam es bei einem Tier zu bewertbarem Anwachsen der Monozyten.

Der Titer komplementbindender Antikörper wurde bei 6 Tieren mehrmals im Laufe von 3–4 Wochen beobachtet; es kam entweder gar nicht oder bloß vorübergehend und in geringem Maße zur Bildung von Antikörpern.

Trächtige Weibchen

Nach der Größe der Veränderungen an Gebärmutter und Früchten können wir unsere Versuchskaninchen in drei Gruppen teilen:

I.

Die erste Gruppe bilden Kaninchen, denen die Säckchen ungefähr am 21. Tage der Gravidität eingenäht wurden. Diese Kaninchen waren nachweislich mit Listeria infiziert, da wir Listerien aus dem Eiter um das Säckchen aufgezüchtet haben, oder einen Anstieg der Listeria-Antikörper nachweisen konnten. An Gebärmutter, Plazenten oder dem Gewebe der Frucht gab es keinerlei pathologisch-anatomische Veränderungen, die von einer Infektion zeugen würden, und auch aus dem Gewebe dieser Kaninchen konnten keine Listerien angezüchtet werden (Kaninchen Nr. 3/4192, 10/4330, 11/4331).

II.

Zur zweiten Gruppe gehören 3 Kaninchen (Nr. 1/3163/4, 9/4313, 8/4300), die zur selben Zeit wie die vorangeführten infiziert wurden; in ihren Gebärmuttern, Plazenten und

Früchten konnten histologisch keine entzündlichen Veränderungen nachgewiesen werden, aus ihren Plazenten wurden jedoch viele Kolonien von Listerien angezüchtet. Beim Kaninchen Nr. 1/3163/4) lebten zur Zeit der Operation alle Embryonen und Listerien wurden weder aus ihnen noch aus ihrem Fruchtwasser gezüchtet. Das Kaninchen Nr. 9/4313 unterschied sich von dem vorerwähnten bloß dadurch, daß Listerien außer aus den Plazenten zweier Früchte auch aus deren Leber aufgezüchtet wurden. Beim letzten Kaninchen dieser Gruppe, Nr. 8/4300, gab es unter 7 zwei tote Früchte mit bräunlich verfärbtem Fruchtwasser. Auch hier wurde aus allen Plazenten eine große Menge von Listerien angezüchtet, bei zwei Embryonen auch eine kleinere Anzahl von Kolonien aus Leber und Lunge.

Bei der histologischen Untersuchung wurde hie und da eine Nekrose der Chorionzotten gefunden, manchmal auch Fibrin und Leukozyten, öfters jedoch ohne jegliche entzündliche Veränderungen der Umgebung. Bakterioskopisch konnten weder in diesen nekrotischen Stellen noch in dem Abstrich des zerriebenen Plazentagewebes eine typische Listerienform aufgefunden werden. Ähnliche Nekrosen wurden auch in Plazenten eines nichtinfizierten Kaninchens vorgefunden, und diese gehören höchstwahrscheinlich zu den physiologischen Begleiterscheinungen der zweiten Graviditätshälfte.

Bei 4 Kaninchen beider angeführten Gruppen wurden die Säckchen zugleich mit der Gebärmutter am 4. Tage herausgenommen, beim fünften Kaninchen (Nr. 1) wurde nach Ablauf derselben Zeit nur das Säckchen entfernt, während die Gebärmutter bis zum siebenten Tage belassen wurde. Dem letzten Kaninchen (Nr. 3) wurden Säckchen und Gebärmutter gleichzeitig, jedoch erst am siebenten Tage entnommen.

Bei 5 dieser Kaninchen wurden keinerlei klinische Symptome, weder vor der Operation noch beim postoperativen Verlauf beobachtet. Die Temperatur schwankte innerhalb der Norm und die Infektion äußerte sich bei allen 4 Kaninchen, bei denen das Blutbild wiederholt beobachtet wurde (Nr. 9, 10, 8 und 11) bloß in einer mäßigen Monozytose. Das sechste Kaninchen (Nr. 8), dem bei der Operation ein Cornu uteri in situ belassen wurde, verhielt sich vor der Operation ebenso wie die übrigen fünf. Nach der Operation erkrankte es jedoch. Bei der nach seiner Tötung erfolgten Sektion wurde eine generalisierte Listeriose vorgefunden, die augenscheinlich von dem nekrotischen Gebärmutterrest herrührte, der voll von Listerien war.

III.

Die dritte Gruppe der Versuchstiere (5 Kaninchen – Nr. 2/4191, 6/4253, 5/4252, 7/4267 und 4/4224), bei denen die Gebärmutter und Säckchen am 7. Tage entfernt wurden, war außer durch positive Listerienbefunde aus Plazenten, Gebärmutterwänden, Embryonen und Fruchtwasser auch durch für Listeriose typische histologische Veränderungen der angeführten Organe gekennzeichnet, von histiozytären Zellen umsäumte Nekrosen, sogen. Listeriomata. Die Kaninchen waren verschieden stark befallen.

Die geringsten Veränderungen wies das ungefähr am 21. Tag der Gravidität infizierte Kaninchen Nr. 6 auf, in dessen Gebärmutter sich zwischen lebenden Embryonen eine tote Frucht mit verfärbtem Fruchtwasser und sporadisch verteilten makroskopisch sichtbaren Granulomen an der Leber befand. Ähnliche Veränderungen wurden auch in den Plazenten einiger lebender Embryonen gefunden. Die Gebärmutter wies jedoch keine makroskopischen Veränderungen auf. Die histologische Untersuchung zeigte an Stellen der Plazenta-Insertion miliare und submiliare Listeriomata (Abb. 1). Ähnliche Ergebnisse zeitigte die Untersuchung der Plazenten, besonders in der Nähe größerer Blutgefäße (Abb. 2). An diesen pathologisch veränderten Stellen befand sich eine große Menge oft auffallend kurzer Listerien. An einem der histologischen Schnitte wurde ein Listeriom in der Leber des erwähnten toten Embryos aufgefunden. Außer in diesem Herd wurden Listerien auch in einem den Gallenkanal begleitenden Blutgefäß entdeckt. Es ist auch gelungen, Listerien aus Plazenten, Plazenta-Insertionen der Gebärmutter und aus Leber und Fruchtwasser des toten Embryos zu isolieren. In Abstrichen des zerriebenen Plazentagewebes wurden außer den typischen Stäbchen auch zahlreiche, in Klumpen- und Kettenform angehäufte Gram-negative Granula vorgefunden.

Die restlichen 4 Weibchen, deren Infizierung am 15.–18. Tage der Gravidität vorgenommen wurde, hatten in der Gebärmutter autolysierte Embryonen. Die Plazenten waren braungrau und wie gekocht, die Hüllen der Früchte zerfallen, das Fruchtwasser resorbiert. An den lividroten infiltrierten Gebärmuttern waren bei Kaninchen Nr. 4 und 7 deutlich Listeriome zu sehen, besonders an Stellen der Plazenta-Insertion. Massen von Listerien wurden mikroskopisch und kulturell in Gebärmuttern, Plazenten und Embryoresten festgestellt. Die histologischen Veränderungen waren vorwiegend auf Plazenten lokalisiert, die praktisch ganz von Nekrosen durchdrungen waren, stellenweise ohne und

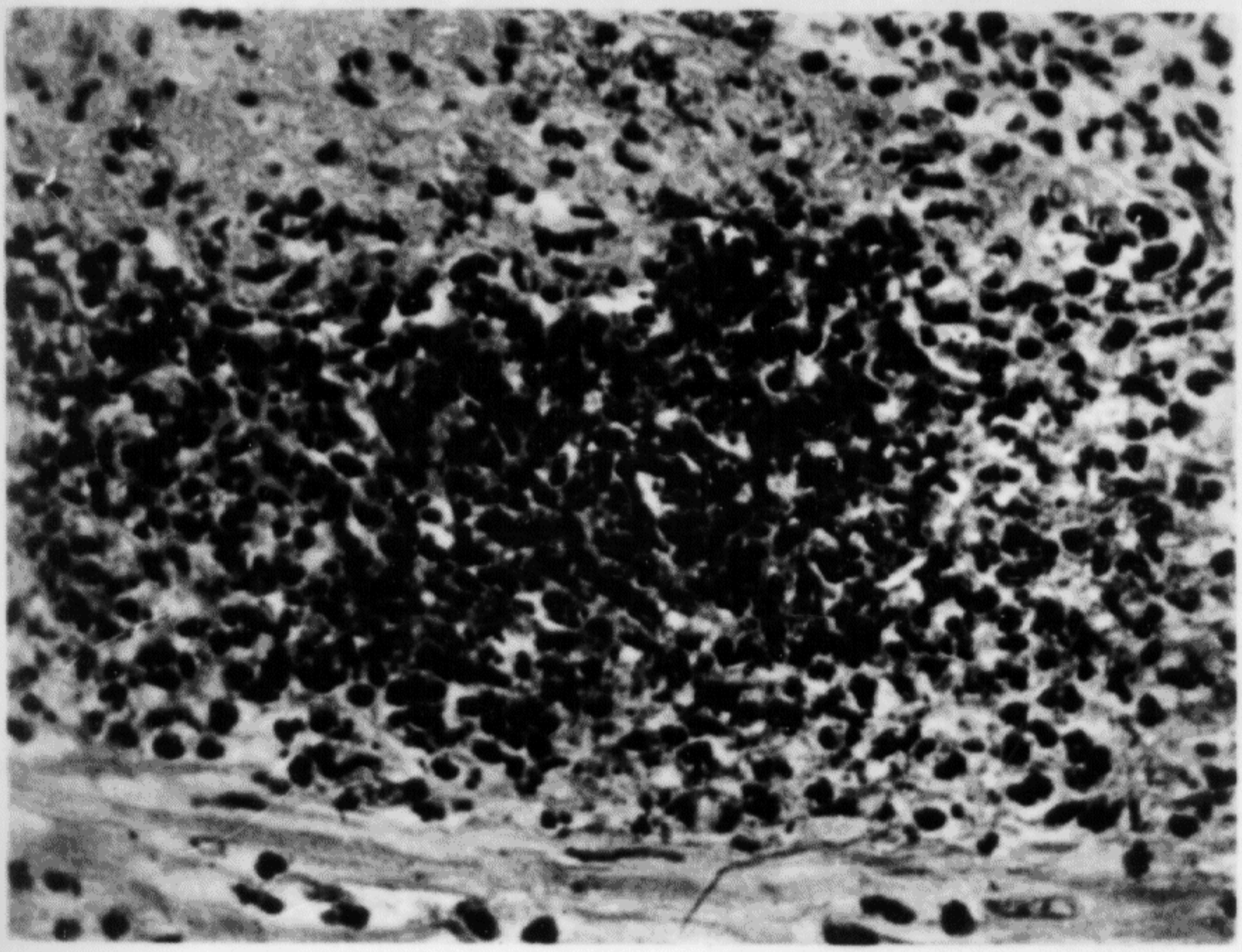

Abb. 1. Listeriom an der Stelle der Plazenta-Insertion. /6/4253, Hämat.-Eos. 410x/

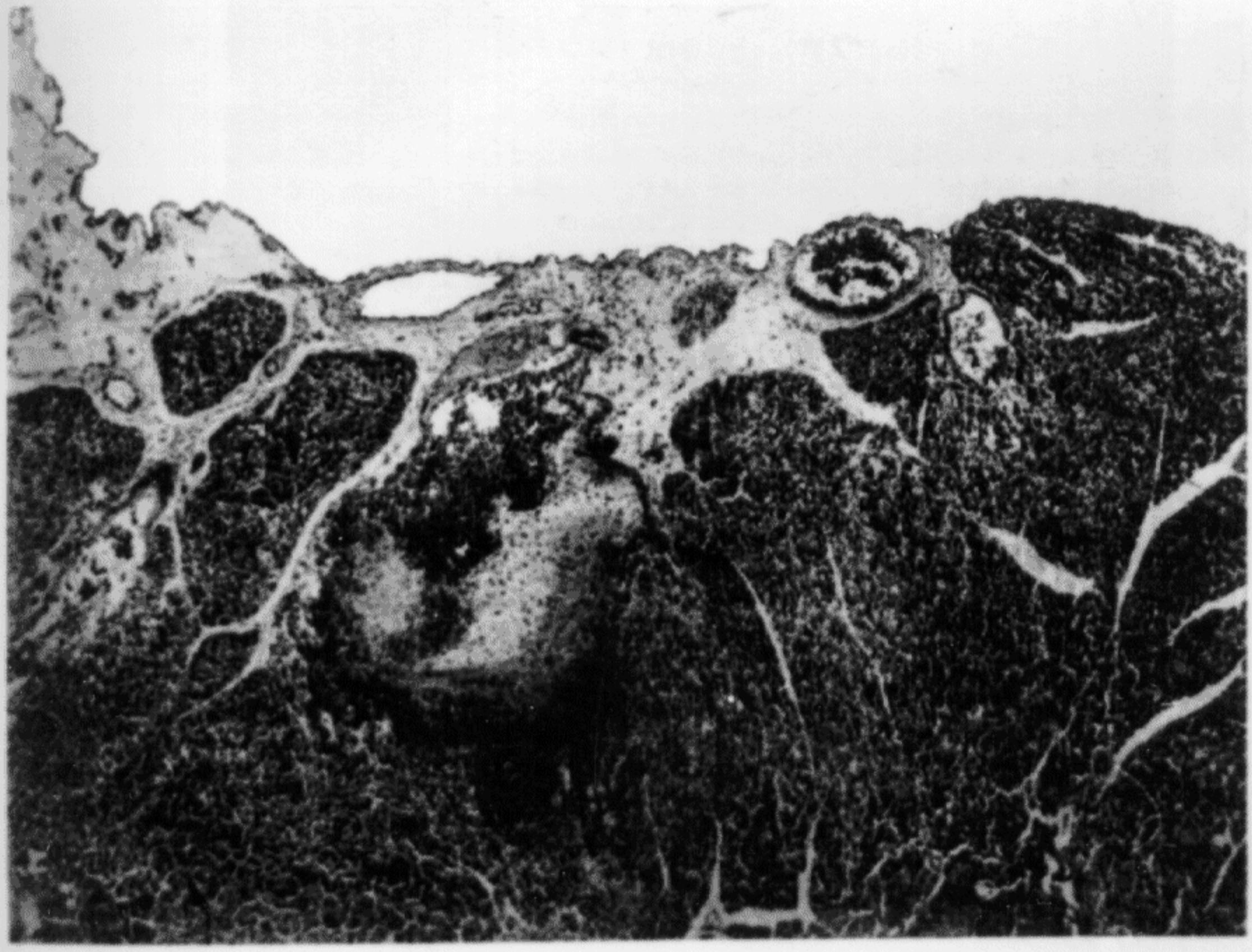

Abb. 2. Listeriom in der Wand eines größeren subamnialen Blutgefäßes. /2/4191, Hämat.-Eos. 40x/

stellenweise mit entzündlicher Reaktion. Die mehr oder weniger typischen Listeriome befanden sich meist an der fetalen Seite der Plazenten, manchmal jedoch auch an den Insertionsstellen von Plazenta und Gebärmutter (Abb. 3). Diese Stellen waren von einer großen Menge Listerien umgeben. An den korrespondierenden Stellen der Gebärmutterwand wurden bei den Kaninchen Nr. 5 und 6 fast gar keine entzündlichen Veränderungen vorgefunden. Hier und da zeigte sich bloß ein nicht allzugroßes interstitiales entzündliches Infiltrat ohne Listerienbefund (Abb. 4) und ohne durch Listeria-Granulome verursachte Veränderungen. Bloß an einer einzigen Stelle war beim Kaninchen Nr. 6 inmitten des Infiltrates ein einem Listeriom ähnelndes Gebilde. An dieser Stelle wurde in dem Infiltrat, von dem auch die anliegende basale Decidua mit betroffen war, eine kleine Anzahl verstreut liegender Listerien festgestellt. In dem betreffenden Plazentateil gab es jedoch eine sehr große Menge von Listerien. An einigen anderen Stellen zeigte sich dasselbe Bild; unter der massiv betroffenen Plazenta war die basale Decidua entweder ganz normal, oder sie war zwar sporadisch von Listerien bereits durchdrungen, die angeschlossene Muskulatur war jedoch noch völlig intakt. Bei den Kaninchen Nr. 4 und 7 war die Gebärmutterwand von einer phlegmonösen Entzündung mit zahlreichen Listeriomen durchdrungen (Abb. 5).

Alle 5 Kaninchen waren sichtlich krank. Die Weibchen waren „traurig" und fraßen nicht, einige hatten Durchfall. In ihren Kot konnten jedoch kulturell keine Listerien festgestellt werden.

Abb. 3. Ausgedehnte entzündliche Herde an der mütterlichen Seite der Planzenta. 4/4224, Hämat.-Eos. 70x/

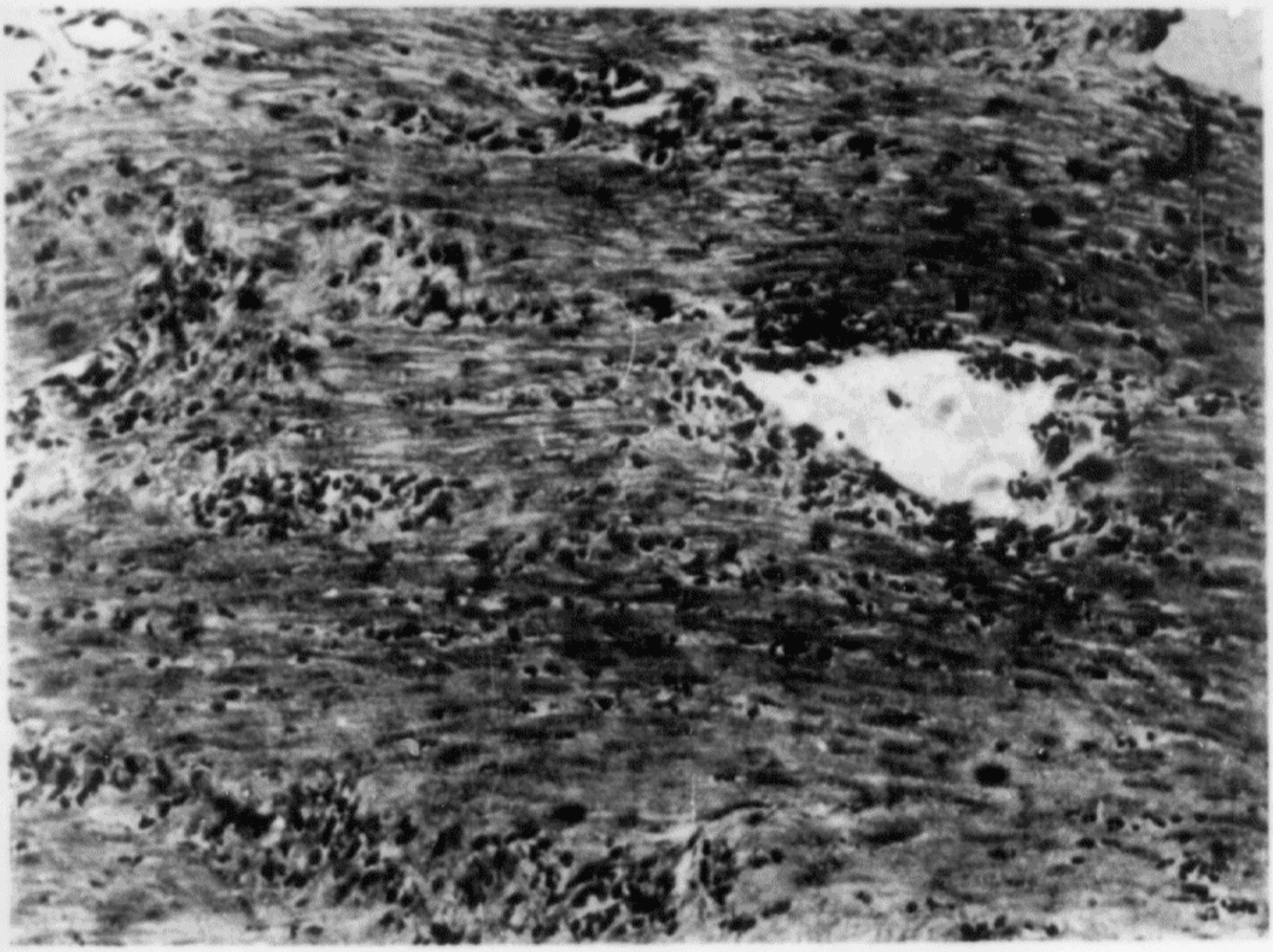

Abb. 4. Kleine interstitiale entzündliche Infiltrate in der Gebärmutterwand. /5/4252, Hämat.-Eos. 140x/

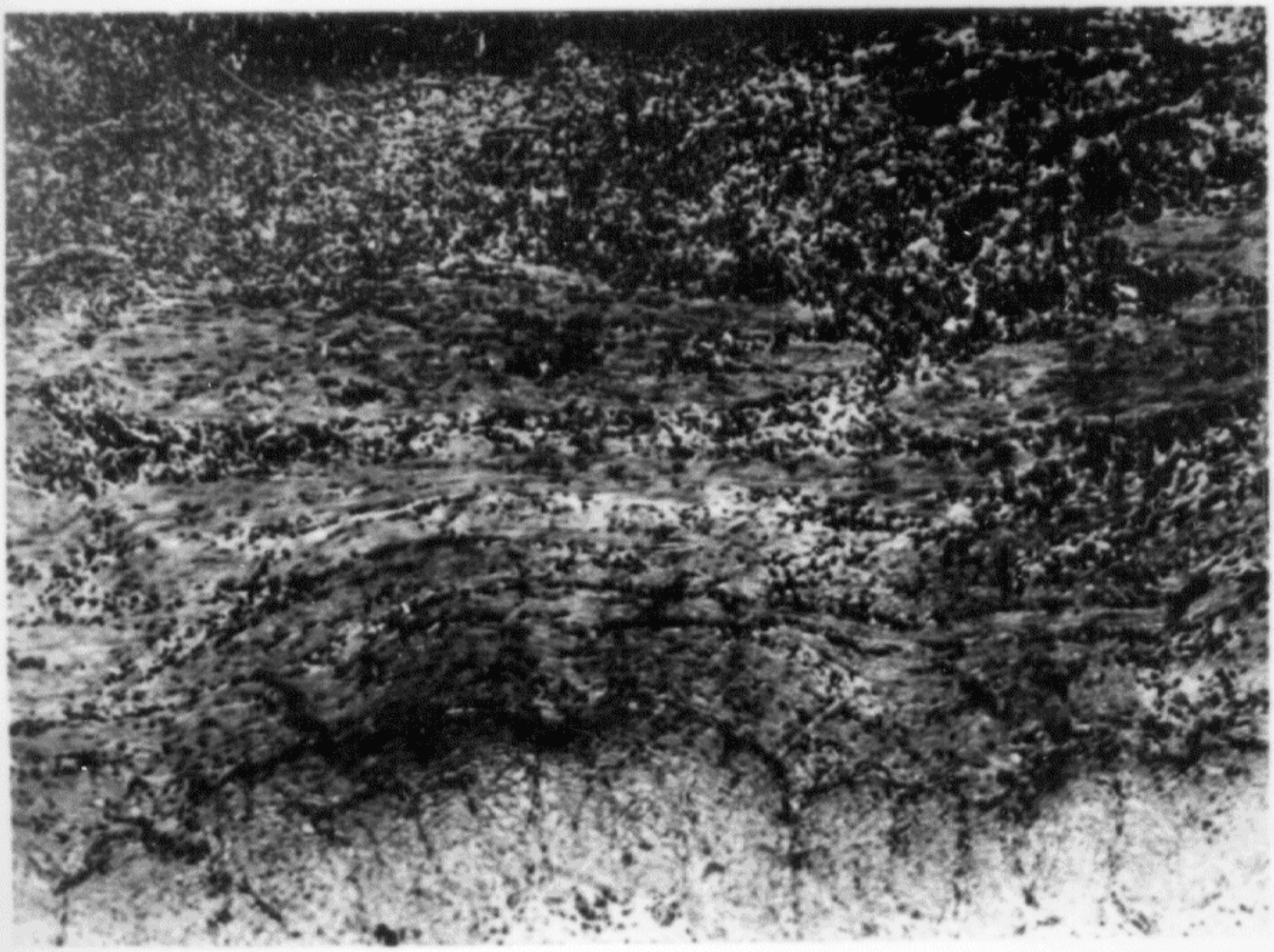

Abb. 5. Gebärmutterwand mit einer phlegmonösen Entzündung. /7/4267, Hämat.-Eos. 70x/

Bei allen Kaninchen kam es am 3.–4. Tag nach Einnähen der Säckchen zu Temperaturerhöhung (40–41° C), die nach Entfernen der Säckchen und der Gebärmutter rasch zum Normalwert zurücksank. Bloß das Kaninchen Nr. 4, das zur Zeit der Hysterektomie schwer mitgenommen war, bildete eine Ausnahme und ging als einziges am dritten Tag nach der Operation an generalisierter Listeriose ein.

Die Zahl der Leukozyten war vor der Operation normal; nach der Operation kam es bei einigen Kaninchen zu einer vorübergehenden Erhöhung, die jedoch nur beim Kaninchen Nr. 7, dessen Wunde nach der Exstirpation des Säckchens sekundär mit Pasteurella infiziert wurde, länger anhielt. Die sekundäre Infektion war wahrscheinlich auch die Ursache einer neuen Temperaturerhöhung dieses Kaninchens.

Das Blutbild zeigte eine mäßige Monozytose (10–13%), die einige Tage nach der Operation zum Normalwerte zurückging. Nur bei dem am schwersten erkrankten Kaninchen erreichte sie am Operationstage 22% (Abb. 6x, 7x).

Die lokale Reaktion war verschieden groß; meist war sie jedoch auf die unmittelbare Umgebung des Säckchens beschränkt. In zwei Fällen verbreitete sich die Entzündung in Form einer erysipeloiden Reaktion auf die ganze Bauchhaut (Kaninchen Nr. 3B, 5B). Nach Entfernen der Säckchen, Reinigung und Ausspülung der Wunde mit Penizillin ging die Reaktion rasch zurück.

Interessant war das Ergebnis des dritten männlichen Kontrolltieres (K/4777). In dessen Lunge gab es einige einem parasitären Granulom ähnliche Listeriomen (Abb. 8). Die sie umgebenden Histiozyten waren mit Gram-positiven granulären Gebilden gefüllt, deren Größe und Form mit den von uns in Hühnerembryen vorgefundenen granulären Listerienformen identisch waren (Abb. 9). Die Autoren sind der Meinung, daß es sich um eine für Neugeborenen-Listeriose typische Erscheinung handelt.

Bei einigen trächtigen Weibchen haben wir über drei Wochen die Bildung von Antikörpern verfolgt. Der Titer komplementbindender Antikörper stieg bloß langsam an und betrug, obwohl die gravide Gebärmutter massiv befallen war, am Ende der dritten Woche bloß 1:16.

Die Versuche der Anzüchtung von Listerien aus dem aus der Ohrenvene oder durch Herzpunktion abgenommenen Blut der Kaninchen blieben erfolglos.

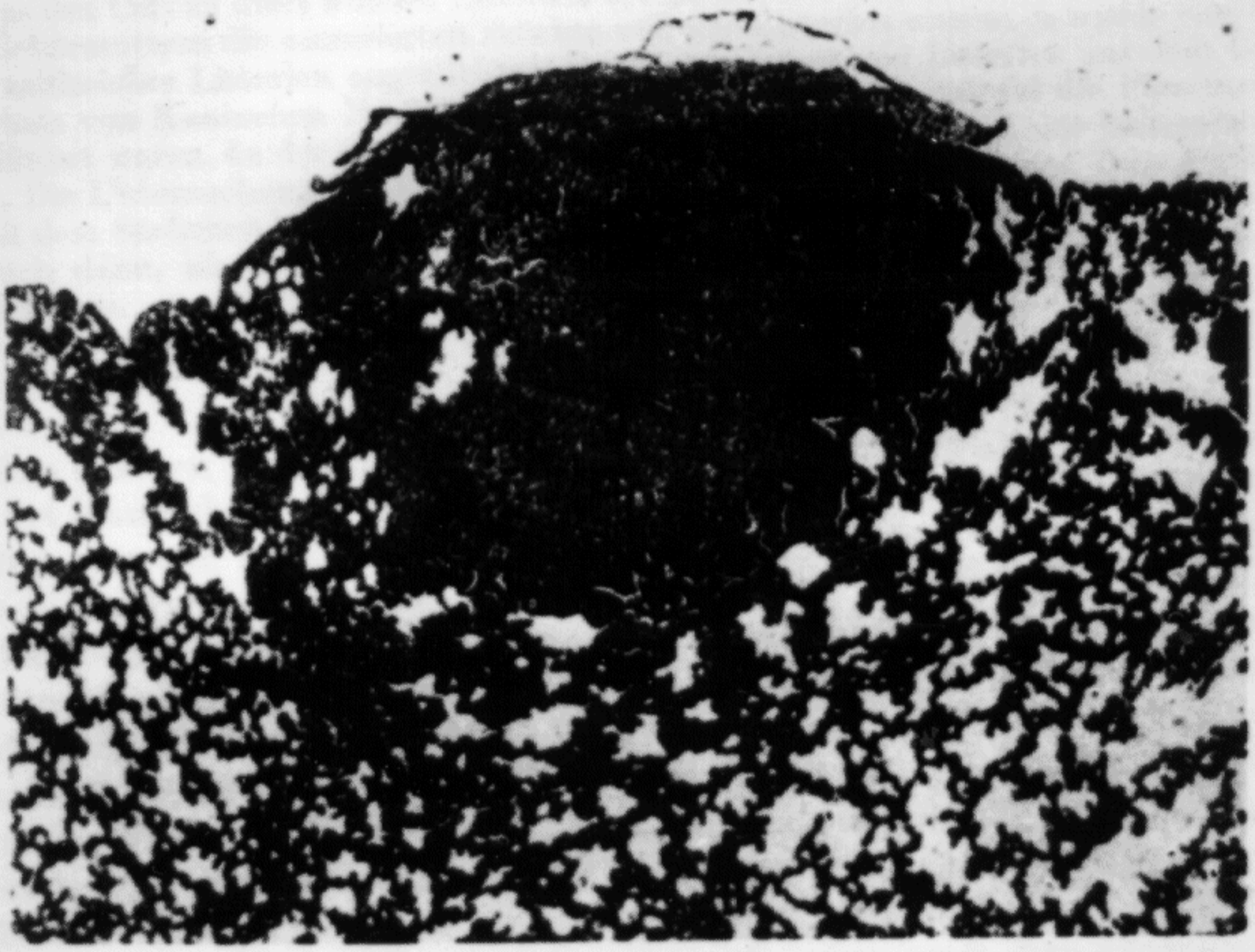

Abb. 8. Vereinzeltes Listeriom in dem subpleuralen Teile der Lunge. /K/4777, Hämat.-Eos. 65x/

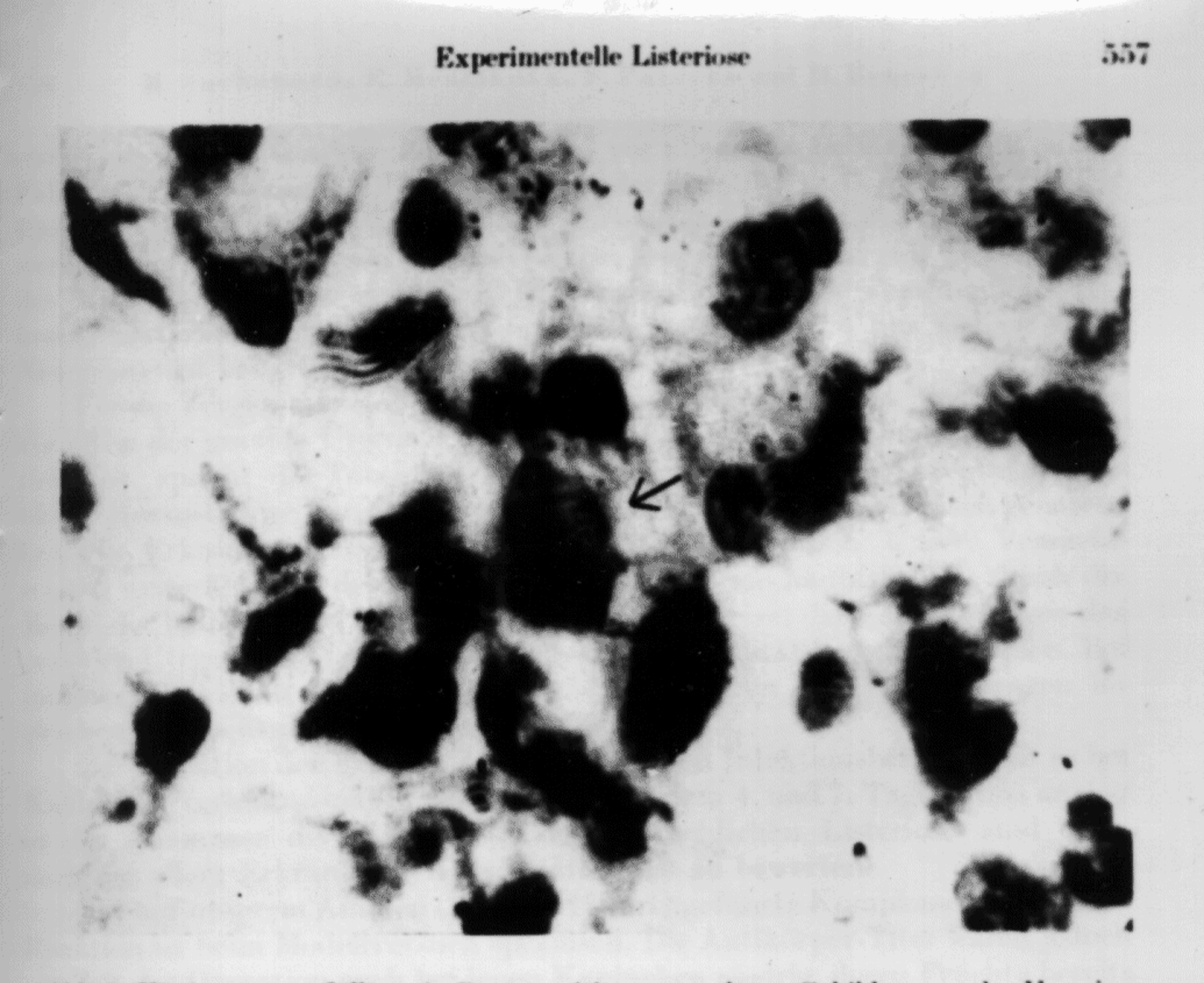

Abb. 9. Histiozyten, gefüllte mit Gram positiven granulären Gebilden, aus der Umgebung des Listerioms in der Lunge. /K/4777, Hämat.-Eos.

Aus den Cervici uteri wurden Listerien bei Kaninchen Nr. 5, 6 und 7 aufgezüchtet, in deren Gebärmuttern die mazerierten Früchte voll von Listerien waren; es wurde eine Reinkultur zahlreicher Listerien angezüchtet. Die Kultivierung von Listerien aus dem Gebärmutterhals von Kaninchen Nr. 9 ergab ein negatives Resultat, obwohl die Plazenten bereits infiziert waren. In der Gebärmutterwand konnten wir ebenfalls keine Listerien nachweisen. Die Untersuchung der Vagina des Kaninchens Nr. 8 zeitigte vom Tage der Infektion mit dem Säckchen bis zum Tage der Abtötung des Kaninchens ein negatives Resultat, also auch dann, als es im belassenen Gebärmutterstumpf zu großer Vermehrung der Listerien kam.

Diskussion

Aus unseren Versuchen ist ersichtlich, daß es bei geringen Infektionsdosen auch bei Kaninchen, die für eine Listeriainfektion verhältnismäßig empfindlich gehalten werden, zu keinerlei Erkrankungserscheinungen und nur ausnahmsweise zu positiven serologischen Reaktionen kam.

Falls es sich jedoch um trächtige Kaninchen handelt, kann auch eine verhältnismäßig kleine traumatische Infektion eine sichtbare Erkrankung verursachen, da die Listerien sich leicht in den Plazenten festsetzen, die für Listeriainfektion äußerst empfänglich sind. Diese Beobachtung stimmt auch mit den Feststellungen von Hahnefeld (10) und Gray überein, die die Infektion der Kaninchen auf oralem Wege und Gray (6, 7, 8) auch durch Einimpfung in die Bindehaut durchführten. Bei unseren Versuchen wies ein Viertel der trächtigen Kaninchen keine Erkrankungssymptome auf, wenn auch ihre Plazenten und Früchte bereits infiziert waren. Diese Anzeichen äußern sich wahrscheinlich

erst bis es zu Läsionen des Embryos und vor allem der Gebärmutter kommt. Falls die Früchte samt den Plazenten entweder künstlich (z. B. durch operativen Eingriff) oder auf natürliche Weise (Entbindung oder Stoßgeburt) entfernt werden, bevor es zu diesen Veränderungen kommt, braucht eine Erkrankung des Muttertieres nicht eintreten. Derartig läßt sich der symptomlose Erkrankungsverlauf der Mehrzahl von Muttertieren bei von uns festgestellten Neugeborenen-Listeriosen erklären.

Für die Vermutung, daß bei den verhältnismäßig empfindlichen Kaninchen vor allem der gravide Uterus der Herd der klinischen Erkrankung des Muttertieres ist, spricht die Tatsache, daß nach seiner Entfernung, eventuell nach bloßer Herausnahme der Früchte und Plazenten die Kaninchen rasch genasen, bzw. die Erkrankung auch weiterhin symptomlos verblieb. Unsere Versuche zeigten weiterhin, daß der Umfang der Lokalreaktion hauptsächlich durch die Menge der infizierenden Listerien gegeben ist, während die Veränderungen des graviden Uterus vor allem von der Dauer der Gravidität beeinflußt werden. Bei jüngerer Gravidität (zur Zeit der Infektion) waren die Veränderungen im gleichen Beobachtungszeitraum viel größer.

Zur Infektion der Früchte aus dem primären Infektionsherd kommt es bei Kaninchen verhältnismäßig rasch (zwischen dem 4. und 7. Tage). Also analog in der Anamnese der Mütter bei der menschlichen Listeriose sind demnach vor allem Erkrankungen der letzten Zeit zu bewerten.

Die mit unserem Antigen (Serotyp I) durchgeführte Komplementbindungs-Reaktion ist beim Modellversuch spezifisch. Die Antikörper-Titer waren jedoch zur Zeit der Operation auch bei jenen Kaninchen niedrig, deren Früchte bereits schwer angegriffen waren. Dieser Umstand wird augenscheinlich auch durch das kurze Zeitintervall zwischen Infizierung des Muttertieres und Anfall der Frucht, bzw. durch die Tatsache beeinflußt, daß in der Mehrzahl von Fällen leichter oder inapharenter Infektion der Antigenimpulse zur Bildung von Antikörpern bei dem Muttertier wahrscheinlich erst durch Erkranken des graviden Uterus gegeben ist.

Vor der Operation hat sich bei Kaninchen eine Analyse des Blutbildes als diagnostisch wertvoller erwiesen, da wir in ihm immer eine, wenn auch nicht allzustarke Monozytose bald nach Infizierung der Kaninchen nachweisen konnten. Es dürfte wohl dafür sprechen, außer der serologischen Untersuchung auch systematisch die Veränderungen des Blutbildes der menschlichen Mütter in den letzten Monaten ihrer Schwangerschaft zu verfolgen.

Für die Therapieprognose halten wir die Feststellung, daß nicht alle Früchte der Gebärmutter gleich stark angegriffen sein müssen, für sehr wichtig.

Den Mißerfolg bei der Isolierung von Listerien aus Vaginenabstrichen, ebenso wie aus der sekundär mit Pasteurella infizierten Exsirpationswunde eines Kaninchens, dessen Gebärmutter reichliche Listerien enthielt, erklären wir uns durch Vermehrungsschwierigkeiten der Listerien bei Anwesenheit kontaminierender Keime. Es wären selektive Nährböden erforderlich, die ermöglichen würden, Listerien auch in einem Material zu entdecken, in dem sie sich nur in geringer Menge befinden.

Beachtenswert erscheint uns das Auffinden granulärer Listerienformen in den Histiozyten der Lunge. Wahrscheinlich handelt es sich um bloße Phagozytose; das Vorkommen ähnlicher Formationen in nichtphagozitierenden Zellen durch Listeriose angefallener menschlicher Embryonen läßt jedoch die Auffassung zu, daß es sich um intrazelluläre Formen von Listeria handelt.

Trächtige Weibchen – Übersicht der Ergebnisse

Gesamtzahl der trächtigen Kaninchen	Graviditätsdauer zur Zeit der Infizierung: 15–18 Tagen			Graviditätsdauer zur Zeit der Infizierung: 21–23 Tagen			Kolodiumsäcke entfernt nach 4 Tagen			Kolodiumsäcke entfernt nach 7 Tagen			Krankheitssymptome bei			Temperaturerhöhung			Monozytose			Positive Listerien-Kultur			Histolog. Befund charakteristisch für die Listeriose			An Listeriose gestorbene Kaninchen		
	Zahl	Gruppe	Nummer	Zahl	Gruppe	Nummer	Zahl	Gruppe	Nummer	Zahl	Gruppe	Nummer	Zahl	Gruppe	Nummer	Zahl	Gruppe	Nummer	Zahl	Gruppe	Nummer	Zahl	Gruppe	Nummer	Zahl	Gruppe	Nummer	Zahl	Gruppe	Nummer
						3			3																					
					I.	10 11		I.	10 11		–			–			–			I.	10 11			–			–			–
						1						1												1						
11	4			7	II.	8 9	6	II.	8 9	5	II.		6	II.	8	6	II.	8	9	II.	8 9	8	II.	8 9	5			2	II.	8
			2 4									2 4			2 4			2 4			2 4			2 4			2 4			4
		III.	5		III.			III.			III.	5		III.	5		III.	5		III.	5		III.	5		III.	5		III.		
						6			6						6			6			6			6			6				
			7									7			7			7			7			7			7				

Es interessierte uns weiterhin die Frage nach dem Mechanismus des Durchdringens der Listerien durch die Plazenta, der noch nicht genügend studiert wurde.

Der Modus des diaplazentaren Durchdringens bei anderen Infektionen ist noch nicht vollkommen bekannt. Morrison (19) beschränkt sich auf bloße Aufzählung, Aron (1) zitiert Hanselmann, der anführt, daß Treponema pallidum die intakte Plazenta-Barriere dank seiner schraubenartigen Bewegung durchdringen kann. Der Bacillus Koch durchdringt seiner Meinung nach diese Barriere infolge seiner nekrotischen Fähigkeit. Viren sollen auf Grund ihrer physikalischen Eigenschaften durchdringen können. Nach Schulz (34) werden in Fällen diaplazentarer Übertragung von Salmonela typhi abd. Läsionen von Syncytium vorausgesetzt, die jedoch bis heute noch nicht nachgewiesen wurden. Kokken sollen angeblich Nekrosen des Chorionepithels und gelegentlich auch leukozytäre Infiltration hervorrufen. Die Beweiskraft der Beobachtungen bei hämatogener Plazenta-Infektion ist Schulz nicht bekannt.

Zu einer diaplazentaren Übertragung der angeführten Infektionen auf die Frucht kommt es nur selten, gewöhnlich bei schweren, von starker und dauernder Bakteriaemie (Sepsis, schwerer Scharlach, Typhus) begleiteten Erkrankungen der Mutter. Bei Listeriose kommt es zur Infektion der Früchte durch kleine Infekte ohne stärkere Bakteriaemie, wie dies durch unsere Ergebnisse sowie Modellversuche anderer Autoren erwiesen wurde. Bei einer Listeriainfektion gibt es demnach andere Begleitumstände.

Die histologische und kulturelle Untersuchung der fortschreitenden Veränderungen schwangerer uteri zeigte, daß die Plazenta vorerst durch das Blut infiziert wird, worauf die Infektion auf die Frucht, und zwar ebenfalls zuerst auf hämatogenem Wege übergreift. Auf Grund dieser Ergebnisse konnten wir den von Erdmann und Potel (5) vorausgesetzten Übertragungsmodus der Infektion von Plazenta auf die Frucht bestätigen. Die Gebärmutter wird vom Krankheitsprozeß von der Plazenta aus per continuitatem angefallen, von wo es dann zu einer generalisierten Infizierung kommen kann. Die Listerien dringen – dank ihrer außerordentlichen Affinität zu diesem Gewebe und wahrscheinlich auch dank ihrer Beweglichkeit und ihrer geringen Größe, die sie im lebenden Gewebe haben – ohne vorangehende Beschädigung der Gebärmutterwand und Chorionzotten-Oberfläche in die intervilösen Zwischenräume der Plazenta ein. Das Eindringen wird durch Orte mit geringerer Widerstandsfähigkeit, die sog. nekrotischen Herde, begünstigt, diese entstehen physiologisch in der zweiten Schwangerschaftshälfte.

Foeten von Kaninchen können nach Hahnefeld auch in der ersten Schwangerschaftshälfte diaplazentar infiziert werden. In dieser Zeitperiode kommt es noch nicht zur Bildung physiologischer Nekrosen, wie aus den Befunden menschlicher Plazenten zu schließen ist. Nekrosen sind demnach für die Übertragung der Infektion nicht unbedingt erforderlich. In dieser Zeitperiode können für diese Übertragung gerade jene sehr kleinen und wahrscheinlich auch filtrierbaren Listerienformen von Belang sein, deren Existenz wir auf Grund der positiven Resultate unserer Versuche zur Bildung der L-Form Typus B und eines positiven Filtrierversuches für wahrscheinlich erachten.

Beim Menschen, dessen Plazenta anders gestaltet ist, wird das Durchdringen vor allem durch die Existenz physiologischer anaemischer Infarkte begünstigt und infolgedessen ist menschliche Neugeborenen-Listeriose vorwiegend eine Krankheit erst des dritten Trimenons.

Zusammenfassung

1. Wir haben den Verlauf der experimentellen Listeriose trächtiger und nichtträchtiger Kaninchen als Folge einer kleinen traumatischen Infektion verfolgt.

Die Listerien wurden den Kaninchen in Kollodiumsäckchen unter die Haut inokuliert. Es kam in geringem Maße zum Eindringen der Listerien in das Gewebe. Es kann in geringem Maße zum Eindringen der Listerien in das Gewebe.

2. Bei 16 nichtträchtigen Kaninchen entstand eine, meist bloß lokale Entzündungsreaktion ohne Anzeichen allgemeiner Erkrankung und vorwiegend auch ohne Bildung komplementbindender Antikörper und ohne Vermehrung der Leukozyten.
3. In der Lunge eines der infizierten Männchen wurden Listerien granulärer Form, in Histiozyten gelagert gefunden.
4. Bei acht der 11 trächtigen Kaninchen waren zur Zeit der Herausnahme der graviden Uteri Listerien in die Plazenta eingedrungen, ohne daß es zu einer größeren Bakteriemie kam. In drei Fällen wiesen Plazenta, Uterus und Früchte noch keine pathologischen Veränderungen auf, wenn auch aus diesen Organen Listerien angezüchtet wurden. Bei den übrigen Kaninchen waren die Veränderungen vorwiegend auf Plazenta und Embryonen lokalisiert. Eine klinische Erkrankung trat nur bei jenen Kaninchen auf, deren gravider Uterus pathologisch-anatomische Veränderungen aufwies.
5. Die Listerien besitzen eine außerordentlich große Affinität zum Plazentagewebe, in das sie durch die intakte Uteruswand eindringen. Den Durchgang durch das Plazenta-Synzitium ermöglichen wahrscheinlich die sog., physiologisch der zweiten Graviditätshälfte zugehörenden, anaemischen Infarkte. Sie sind jedoch nicht die unerläßliche Vorbedingung des Eindringens. Für diesen Prozeß werden höchstwahrscheinlich auch die kleinen granulären Listerienformen von Belang sein, deren Nachweis durch parallel verlaufende Versuche erbracht wurde. Zu Veränderungen der Gebärmutter kommt es sekundär von der Plazenta.

Summary

Experimental Listeriosis in Rabbits.

1. The course of experimental listeriosis in gravid and non-gravid rabbits was studied. Listeriae were administered in collodion sack into the subcutaneous tissue of the abdomen. By maceration with inflammatory products and by microscopic traumata listeriae penetrated into the rabbits' tissues to a certain extent.
2. In 16 non-gravid rabbits there arose only a local inflammatory reaction without anysigns of a general affection and mostly without producing complement-fixing antibodies and leucocytosis.
3. In the lungs of infected males granular forms of listeriae were found enclosed intracellularly in histiocytes.
4. We have found that in 8 of 11 gravid rabbits when we removed the gravid uteri, listeriae have already penetrated into the placenta without any significant bacteriemia being present. cultivate listeriae from the blood were unsuocesful. In three cases no pathological changes have yet taken place in the placenta, uterus and feti although listeriae were isolated by cultivation therefrom. In the rest of the cases changes were found mostly in the placenta and embryos. The disease manifested itself clinically only in rabbits in whose uteri pahological changes have taken place.
5. Listeriae have an extraordinary affinity to placental tissue, into which they penetrate an intact barrier of uteral tissues. The penetration throught the placental syncytium is probably facilitated by the so called anemic infarcts which physiologically appear in the second half of pregnancy. But their presence is no necessary condition for the listeriae to penetrate into the placenta. It is probably that in this process minute and even filtrable forms of listeriae, whose presence has been verified in simultaneously perforsed experiments, are also of significance. The uterus is attacted secondarily from the placenta.

Résumé

Listériose expérimentale des lapins.

de M. Suchanová, E. Menicíková, F. Patocka et D. Benesová, Prague

1. Nous avons suivi le déroulement de la listériose expérimentale de lapines prégnantes et non prégnantes, à la suite d'une petite infection traumatique.
Les listéries ont été inoculées aux lapines dans des pochettes de collodion sous la peau.
Les listéries s'introduirent dans le tissus seulement en mesure insignifiante.

2. Dans le cas de 16 lapines non prégnantes, il apparut une réaction d'inflammation, pour la plupart seulement locale, sans aucun symptôme de maladie générale et en prévalence sans aucune formation d'anticorps fixateurs du complément et sans reproduction de leucocytes.
3. Dans les poumons d'un mâle infecté l'on trouva des listéries en forme granulaire déposées dans des histiocytes.
4. Dans le cas de huit lapines prégnantes sur onze, au moment de l'extirpation de la matrice prégnante, des listéries s'étaient introduites dans le placenta, sans qu'il apparut une bactériémie de quelque importance. Dans trois cas, le placenta, l'utérus et les fruits ne présentaient encore aucune modification pathologique, bien que des listéries avaient été cultivées dans ces organes. Dans le cas des autres lapines, les modifications étaient localisées en prévalence dans le placenta et les embryons. Une maladie clinique n'apparut que dans le cas des lapines dont la matrice prégnante présentait des modifications anatomiques et pathologiques.
5. Les listéries possèdent une affinité extraordinairement grande pour le tissus du placenta, dans lequel elles pénètrent à travers la parois intacte de l'utérus. La pénétration à travers le syncitium du placenta est probablement rendue possible par ce que l'on appelle des infarctus anémiques, appartenants du point de vue physiologique à la deuxième moitié de la gravidité. Cependant, ils sont la condition préliminaire indispensable à la pénétration. Pour ce processus, les petites formes granulaires de listéries doivent également avoir, très probablement, leur importance, dont l'existence a été démontrée par des essais se déroulant parallèllement. Les modifications de la matrice proviennent secondairement du placenta.

Resumen

Listeriosis experimental del conejo
M. Suchanová, ect. . .

1. Hemos seguido el curso de la Listeriosis experimental del conejo de tal modo quela enfermedad fuera consecuencia de una pequeña infección traumática; parte de las conejas estaban preñadas.
   Se inocularon las listerias bajo la piel de los conejos dentro de un pequeño saco de colodión. De este modo penetraron en los tejidos sólo en pequeña cantidad.
2. En 16 conejos, de los cuales las conejas no estaban preñadas, casi constantemente tuvo lugar sólo una reacción inflamatoria local sin indicios de enfermedad general y, predominantemente, sin formación de anticuerpos que fijaran el complemento y sin aumento del número de leucocitos.
3. En el pulmón de uno de los conejos macho infectados se encontraron formas granulares de Listerias en los histiocitos.
4. En ocho de las doce conejas preñadas se comprobó en el momento de extraer el útero grávido que las listerias habían penetrado en la placenta, sin que por otra parte se hubiera producido una bacteriemia de mayor importancia. En trés casos ni la placenta, ni el útero, ni el producto de la concepción mostraban lesión patológica alguna, a pesar de que de estos trés órganos se aislaron Listerias. En los otros conejos las alteraciones estaban predominantemente localizadas en la placenta y en los embriones. Clinícamente enfermaron exclusivamente aquella conejas cuyo útero grávido mostraba lesiones anatomopatológicas.
5. Las Listerias muestran una afinidad extraordinaria por el tejido de la placenta, en la que penetran a través de la pared intacta del útero. El paso a través del sincicio placentario está probablemente facilitado por los llamados infartos anémicos de la segunda mitad del embarazo. En todo caso no son condición imprescindible para la afectación de la placenta. Muy probablemente tienen una intervención decisiva a este respecto las pequeñas formas granulares de Listerias; estas formas fueron demostradas con estudios llevados a cabo simultáneamente. La afectación del útero es secundaria, desde la placenta.

Резюме,

по экспериментальному листериозу кроликов.

1. В настоящей работе была исследована последовательность экспериментального листереллеза сукрольных и несукрольных кроликов заражением в рану.

2. Листереллы были зашиты под кожу кролику в мешочках из коллодиума. Под влиянием воспалительных продуктов и под действием микротравм было обнаружено проникновение листерелл в небольшом количестве в ткань кролика.

3. У 16-ти несукрольных кроликов показался, большей частью, воспалительный процесс только вместе заражения без признаков общего заболевания организма большей частью, без образования комплемент фиксирующих антител и размножения моноцитов.

4. В легких, одного из зараженных самцов, были обнаружены зернистые формы листерелл, которые находились в гистиоцитах.

5. Из 11-ти сукрольных самок у 8-ми во время операции сукрольных маток, были обнаружены листереллы в плаценте, причем не выявилось большой бактериэмии. Втох случаях, до настоящего времени, не было обнаружено патологических изменениймв плаценте, в матке и эмбриях, но из этих мест листерелла была выращена. В остальных случаях патологические изменения главным образом были обнаружены в плаценте и эмбриях. Клиническое заболевание возникло только у кроликов, у которых обкаружились на сукрольных матках паталогическо-анатомические изменения.

6. Листереллы обладают особко сильным влеьением к проникаию в ткань плаценты, на которую они переходят через неповрежденную стенку матки. Проникновению через синцитий плаценты способствуют, по всей вероятности, так называемые анемические инфаркты, физиологические во второй половине сукрольности. Эти инфаркты, однако, не должны быть необходимым условием для перехода листерелл в плаценту. По всей вероятности, здесь будут иметь значение также зернистые формы листерелл,существование которых мы определили одновременно при производимых опытах. Заражение матки возникает при повторном прохождении из плаценты.

Schrifttum

1. Aron, M.: Recueil ped. Enc. chirurg., Paris 1939.
2. Burian, J., Zikmundová, V.: persönl. Mitteilung.
3. Burn, G.: Amer. J. Pathol., 12, 341, 1936.
4. Van Driest, G. W.: Maandschr. Kinderegeneesk, 16, 101, 1948.
5. Erdmann, G., Potel, J.: Zschr. Kinderheilk., 73, 113, 1953.
6. Gray, M. L., Singh, C., Thorp, F. Jr.: Proc. Soc. Exp. Biol. Med., 89, 163, 1955.
7. Dieselben: Proc. Soc. Exp. Biol. Med., 89, 169, 1955.
8. Dieselben: Proc. Soc. Exp. Biol. Med., in Druck.
9. Hagemann, N., Simon, H., Bienegräber, A.: Zbl. f. Pathol., 90, 17, 1953
10. Hahnefeld, H.: Profylaxe 1, 164, 1954.
11. Hahnefeld, H., Nisolk, E.: Dtsch. Gesw., 9, 149, 1954.
12. Henle, F.: Zitation nach 27.
13. Keil, B.: Laboratorní technika organické chemie, ŠAV, Praha, 1954.
14. Kloubek, J., Hnátek, J., Drexler, Š.: Praktický lékař, im Druck.
15. Kratochvil, N. I.: Ž. Mikrobiol. epid. im., 60, 1953.
16. Linzenmeier, G., Kropp, K., Lüchtrath, H.: Zschr. Kinderheilk., 73, 505, 1953.
17. Martinek, R.: Dtsch. Gesw., IX., 37, 1111, 1954.
18. Menčíková, E.: Čsl. epid. mikrobiol. immunol., 5, 225, 1956.
19. Morisson, J.: Fetal and neonatal pathology, Butterworth, & Comp, London, 1952.
20. Olsufjev, N. G.: persönl. Mitteilung.
21. Olsufjev, N. G., Jemeljanova: Ž. mikrobiol., epid., imm., 67, 1951.
22. Patočka, F., Benda, R., Stárka, J.: Čsl. hyg. epid. mikrobiol., 2, 325, 1953.
23. Patočka, F., Benda, R., Vacek, R., Benešová, D.: Zusammenfassung des VI. internazionalen Kongreß der Mikrobiolog. in Rom, 4, 436, 1953.
24. Potel, J.: Wiss. Zschr. Univ. Halle, II, 15, 1952.
25. Derselbe: Arch. Hyg. Bateriol., 193, 425, 1955.
26. Derselbe: Die Medizinische, 27/28, 977, 1956.
27. Reiss, H. J.: Kinderärztl. Praxis, Zusammenfassung der Tagung der Kinderärzte der DDR, 92, 1953.
28. Reiss, H. J., Potel, J., Krebs, A.: Klin. Wschr. 29, 29, 151.
29. Dieselben: Zschr. inn. Med., 6, 451, 1951.
30. Sacharov: Laboratornyje životnyje, Medgiz., 1952.

31. Seeliger, H.: Die Listeriose F. Barth, J., A., Jena, 1955.
32. Seeliger, H., Jung, F., Linzenmeier, G., Odenthal, H.: Dtch. med. Wschr., 583, 1952.
33. Seeliger, H., Leineweber, R.: Münch. med. Wschr., 94, 2317.
34. Schulz, W.: Zusammenfassung Kongress. Pediatrie, 987, 1954.
35. Sloof, J.: Maandschr. Kindergeneesk, 16, 109, 1948.
36. Vacek, R., Benda, R.: Pediatrické listy, 9, 107, 1954.
37. Vaneček, J., Musil, J.: Lékařské listy, 305, 1952.

Dr. M. Suchanová, Dr. E. Menčíková, Prof. Dr. F. Patočka: Institut für die ärztliche Mikrobiologie der Karls-Universität in Prag, Prag II., U Botanického ústavu 7.

Doc. Dr. D. Benešová: Pathol. anat. Abteilung der pediatr. Fakultät der Karls-Universität in Prag., U Botanického ústavu 2.

Aus dem Bernhard-Nocht-Institut für Schiffs- und Tropenkrankheiten Hamburg
(Direktor: Prof. Dr. med. E. G. Nauck)
Tropenhygienische Abteilung (Prof. Dr. med. habil H. Lippelt)
und aus dem Hafenkrankenhaus Hamburg
(Direktor: Prof. Dr. med. G. Küntscher)
II. Chirurgische Abteilung (Chefarzt Dr. med. A. Hofmann)

Unbeschriebener Keim der Familie Pseudomonadaceae als Infektionserreger

F. H. Caselitz, A. Hofmann
und
R. Martinez - Silva

Eingegangen am 23. September 1957

Aus einem osteomyelitischen Prozeß konnte über Monate neben einem Staphylococcus aureus ein Keim isoliert werden, der als ein bisher unbeschriebener Vertreter der Familie Pseudomonadaceae anzusehen ist (Bezeichnung: VT 1). Auszug aus der Krankengeschichte:

Am 11. 6. 1956 stürzte der 26jährige G. K. bei der Arbeit an der Schiffsaußenwand von einer Stellage ca. 15 m in die Tiefe. Er zog sich bei diesem Unfall die folgenden Verletzungen zu:

1. Komplizierte Stirnbeinfraktur mit Eröffnung der Stirnhöhlen und der Nasengänge.
2. Schaftbruch des zweiten Mittelhandknochens rechts.
3. Komplizierter Splitterbruch des linken Oberschenkels.
4. Komplizierter Trümmerbruch des rechten Oberschenkels.

Sämtliche Wunden mit Ausnahme derjenigen am linken Oberschenkel verheilten komplikationslos. Am linken Oberschenkel kam es zu einer sequestrierenden Osteomyelitis im Frakturbereich.

Die Züchtung des Stammes VT 1 gelang sowohl aus dem Wundsekret als auch direkt von der Bruchstelle des linken Oberschenkels. Seine morphologische Struktur und sein biochemisches Verhalten ließen die Vermutung aufkommen,